ÜBER DIE GENESE DER DEHNUNGSGESCHWÜRE IM DARM.

INAUGURAL-DISSERTATION

ZUR

ERLANGUNG DER DOKTORWÜRDE

IN DER

MEDIZIN UND CHIRURGIE

EINER

HOHEN MEDIZINISCHEN FAKULTÄT DER KGL. UNIVERSITÄT BRESLAU

VORGELEGT VON

SIEGFRIED MEIDNER,

APPROBIERTEM ARZT AUS BRESLAU.

BERLIN

DRUCK VON GEORG REIMER

1908.

Gedruckt mit Genehmigung der medizinischen Fakultät der Universität Breslau.

Referent: Prof. Dr. Ponfick.

Bonhoeffer,
Dekan.

MEINEN LIEBEN ELTERN!

Digitized by the Internet Archive
in 2026

https://archive.org/details/IA41545318_0091

Wenn die gewohnte Passage der Darmkontenta an einer Stelle aufgehoben oder auch bloß erschwert ist, wird man an zwei Punkten Veränderungen erwarten dürfen und auch ganz gewöhnlich finden, nämlich an Ort und Stelle der Behinderung selbst und am zuführenden Darm. Jene sind nach Maßgabe der Mannigfaltigkeit der im gedachten Sinne wirksamen Affektionen einer einheitlichen Betrachtung nicht zugänglich, wohl aber diese. Sie bestehn, wie sich das voraussetzen läßt, zunächst in einer Auftreibung des Darmrohrs, die der durch die Anstauung verursachten Vermehrung der beherbergten Inhaltsmassen entspricht, und einer Wandverdickung, die von einer Arbeitshypertrophie der muskulösen Darmhäute herrührt. Die Ausdehnung des Darmes nimmt nun nicht bloß entsprechend der durch die nachrückenden Fäkalien dauernd unterhaltenen Anschoppung zu, vielmehr steht sie, und zwar ganz wesentlich, unter dem Einfluß der im stagnierenden Kot sehr regen Gasproduktion und der unter seinem Reiz vermehrten Darmsaftsekretion (Reichel). Wenn die Überdehnung der Wand einen gewissen Grad erreicht hat, erfahren die in ihr verlaufenden Venen eine Kompression (Kocher), während der arterielle Zufluß vermöge seiner widerstandsfähigeren Gefäße fortbesteht. Daraus resultiert als Effekt der venösen Stase eine Transsudation ins Lumen hinein und als weiterer Ausdruck der Zirkulationsschädigung Aufhebung der Gasresorption (Krehl). Ist einmal dieser Zustand eingetreten, dann schreitet die Blähung schrankenlos fort; die kompensatorische Muskelhypertrophie muß sich über kurz oder lang als nicht mehr ausreichend erweisen, und die bis dahin vielleicht noch unvollständige oder doch bloß anfallsweise aufgetretene Obstruktion ist zur vollständigen, zunächst einmal dauernden Impermeabilität des Darmes geworden. Dadurch wird

seiner Auftreibung natürlich weiterer Vorschub geleistet; sie wird immer exzessiver, und schließlich kann der Darm schlechterdings zerplatzen. Solche Berstungen sind mehrfach beschrieben worden. Der Vorgang ihres endlichen Zustandekommens kann zweifelhaft sein und ist in Einzelheiten auch verschieden dargestellt worden; übereinstimmend aber werden sie als der rein mechanische Effekt einer Überdehnung der Wand angesehen.

Neben diesen im Sinne der medizinischen Terminologie als reine Rupturen charakterisierbaren Kontinuitätstrennungen der Darmwand werden unter gleichen Bedingungen noch andersartige beobachtet. Sie stellen sich als Perforationen auf der Grundlage von Ulzerationen dar, die von der Schleimhautseite her in die Tiefe dringen, und entstehn nach Art aller Geschwürsdurchbrüche, begünstigt durch die mit der Blähung gegebene, abnorme Wandspannung.

Dieser als Perforation gekennzeichnete Modus unterscheidet sich für das Verständnis sehr wesentlich von dem als Ruptur beschriebenen. Dieser war seinem ganzen Ablaufe nach von vorn herein durchsichtig; jener aber zeigt zwischen dem Verhalten des Darms oberhalb einer Stenose und dem Eintritt der Dehiszenz der Darmwand noch ein Bindeglied — das Geschwür —, dessen Entstehung unter den fraglichen Voraussetzungen weder ständig zu beobachten, noch auch ohne weiteres aus ihnen abzuleiten ist und also einer gesonderten Erklärung bedarf.

Da es sich um einen ulzerösen Prozeß handelt, ist die Mitwirkung von Mikroorganismen a priori zweifellos, um so mehr, als an ihnen im Darmrohr kaum je Mangel ist und überdies ihre Virulenz in dem ektatischen zuführenden Abschnitt eine experimentell beglaubigte Steigerung erfährt (Klecki). Zweifel entstehen erst in der Frage, wie sie zur Wirksamkeit gelangen, d. h. wie ihr Eindringen ins Gewebe ermöglicht wird. Als Faktoren kommen in dieser Hinsicht die Dehnung und Anstraffung der Wand und der Reiz der stagnierenden Fäkalien in Betracht. Das erstgenannte ist jedenfalls ein exquisit mechanisches Moment, aber auch das letztere kann dazu werden, wenn die Konsistenzverhältnisse des Kots dementsprechende sind; sonst stellt es sich als chemisches im Sinne einer toxischen Nekrosierung dar. Tatsächlich sind auch diese drei Möglichkeiten, zunächst mehr oder weniger spekulativer

Weise, zur Erklärung der gedachten Geschwürsbildung verwertet worden.

Auf die Dehnung der Wand als Veranlassung des ulzerösen Prozesses rekurriert als erster Rokitansky mit dem Satze: „Brand der Darmschleimhaut kommt infolge übermäßiger Ausdehnung eines Darmstücks über Strikturen an mehreren zerstreuten Stellen vor.“ Er findet einen Beleg dafür im Aussehen der Mukosa des zuführenden Abschnitts, die er als „gedehnt und also ohne Falten, Zotten und Schleimbälge, glatt, mißfarbig dunkelrot, stellenweise zu einem brüchigen Blutkuchen infarziert oder brandig und nach Ablösung solcher Schorfe wie herausgefallen“ charakterisiert.

In einer Arbeit von Dittrich werden alle Arten von Wandläsionen oberhalb von Stenosen des Darmrohrs klassifiziert und sorgfältig beschrieben, aber bloß ein zugegebenermaßen seltener Modus ihres Zustandekommens im Dickdarm dem ganzen Ablauf nach dargestellt. Auch hier wird wieder die Auftreibung überhaupt und besonders die übermäßige Anstraffung eines Wandteils, der muskulösen Längsbänder, als ursächliches Moment für den Substanzverlust in der Mukosa hingestellt: die Schleimhaut soll nämlich, da sich die Haustren durch die Aufblähung mehr und mehr vorbuchten, über die straff gespannten und infolge ihrer Hypertrophie kräftig Widerstand leistenden Tänien wie über einen Querbalken gezogen und schließlich geradezu durchscheuert werden.

Der Erklärungsversuch Rokitanskys ist ganz allgemein gehalten, und der Dittrichs kommt höchstens für einzelne Fälle in Betracht. Eingehender und zunächst für einen sehr viel weiteren Geltungsbereich berechnet sind die einschlägigen Ausführungen Nothnagels. Seine Ansichten sind nach den Lehrbüchern von Schmaus und Kaufmann dahin zusammenzufassen, daß es durch den Druck des im Verlauf der Stagnation durch Eindickung hart gewordenen Kotes zur Anämisierung eines umschriebenen Gewebsbezirkes kommt, die schließlich von dessen Nekrose gefolgt ist; in den Schorf wandern vom Lumen her Bakterien ein und bringen ihn zur eitrigen Einschmelzung und Abstoßung: damit ist die Etablierung des sog. sterkoralen Druckbrandgeschwürs beendet.

In Fällen gleich dem von Zimmermann zitierten, wo man wenige Zentimeter über einem flachen Darmwandkarzinom die S-förmige Schlinge mit matschen, nicht tumorartigen und auch nicht weiter entzündeten Rißrändern zerfetzt und im Bauchraum harte Kotballen vorfand, wird die Nothnagelsche Deutung sehr wahrscheinlich zutreffen. Nun aber liegt dieser Sachverhalt nicht eben häufig vor; vielmehr erhält die Stagnation den Kot, anstatt zu seiner Eindickung zu führen, selbst im Dickdarm, ganz gewöhnlich flüssig, und zwar durch die Mittel der fauligen Zersetzung, der gesteigerten Darmsaftsekretion und der Transsudation ins Lumen auf der Grundlage venöser Stauung.

Auf diese dünne Konsistenz der Darmkontenta oberhalb von Strikturen hat Kocher nachdrücklich hingewiesen und dadurch Nothnagels Auffassung für die Mehrzahl der Fälle außer Kurs gesetzt. Er selbst greift zur Er-

klärung wieder auf die Überdehnung der Wand zurück. Er hat experimentell gezeigt, daß die Auftreibung wirklich imstande ist, in der Gestalt venöser Stase eine folgenschwere Veränderung in den betroffenen Wandbezirken herbeizuführen. Das einschlägige Experiment wird folgendermaßen beschrieben: „Ein durch Luft geblähtes Darmstück eines Kaninchens wird an zwei Enden unterbunden und reponiert; nach 27 Stunden ist es noch gedehnt, aber nicht mehr so prall, und enthält blutig-schwarzrote Flüssigkeit.“ Die Stauung in den Wandvenen beeinträchtigt zunächst die Ernährung der Schleimhaut und führt des weiteren hier und da zur Ekchymosierung; an den Stellen dieser punktförmigen Blutaustritte verfällt dann die Mukosa durch die Einwirkung der Zersetzungsprodukte des stagnierenden Kotes einer oberflächlichen Nekrosierung; damit ist die Funktion des Epithels, die in der Abwehr einer Mikroorganismeneinwanderung besteht, verloren, und der Etablierung eines ulzerösen Prozesses steht nichts mehr im Wege.

Einen ganz ähnlichen Weg für die Entstehung der Geschwüre postuliert Prutz, aber bloß für den Fall, daß sie inmitten einer ausgedehnteren, durchbluteten Partie der inneren Wandschichten gelegen sind. Er hat solche immerhin nicht allzu häufige makroskopische Befunde erheben können. In Übereinstimmung mit ihnen weicht er denn auch insoweit von der Kocherschen Deutung ab, als er die Grundlage der Gewebsnekrosen nicht in bloßen Ekchymosen, sondern in ausgesprochenen Blutungen erblickt; sie sind nach ihm der Effekt thrombotischer Verlegung von Wandvenen infolge der venösen Stauung. Diese Ansicht stützt er auf den mikroskopischen Nachweis solcher unzweifelhaft primären Thromben im näheren und weiteren Bereich des Geschwürsgrundes.

Eine andere Erklärung, die Kreuter gegeben hat, fußt gleichfalls auf der durch die Auftreibung des Darms gesetzten venösen Stase: die anschließende Transsudation soll im Verein mit der vermehrten Darmsaftsekretion den gestauten Kot dermaßen an zersetzungsfähigen Stoffen anreichern, daß die in ihm sich abspielenden fauligen Gärprozesse die Darmwand bis zum Eintritt gangräneszenten Absterbens alterieren.

Die Grundlage der eben dargestellten Anschauungen ist das bereits wiedergegebene Experiment von Kocher. Durch v. Greyerz hat es eine Wiederholung und Nachprüfung erfahren: er findet es nicht ganz stichhaltig und kommt zu dem Schlusse, daß das rein mechanische Moment der Dehnung nie venöse Stase macht, daß diese vielmehr erst eintritt, wenn aus irgendeinem Grunde die Spannung wieder nachgelassen hat. Den Grund für ihr Auftreten überhaupt vermutet er in einer Gefäßlähmung, die er, da die Anordnung seiner Experimente die Rolle toxischer Einflüsse auszuschließen erlaubte, als Folge der Überdehnung anspricht. Im übrigen nimmt v. Greyerz für die Entstehung der Geschwüre, soweit sie hämorrhagischer Natur sind, die Prutzsche Deutung an; fehlen jedoch Anzeichen von Stauung, findet sich keine Blutung, dann dürfen auch Thromben im Geschwürsgrunde nicht als Ursache, sondern müssen als Konsequenz des ulzerösen Prozesses aufgefaßt werden. Zur Erklärung dieser Fälle glaubt v. Greyerz die Intervention der Stauung gar nicht zu benötigen, sondern sieht in der beim Ileus gesteigerten Lebenstätigkeit der Mikroorganismen

in Anbetracht der durch die Überdehnung ja jedenfalls irgendwie herbeigeführten Ernährungsstörung der Wand eine ausreichende Schädlichkeit.

Im Einklange mit den Feststellungen, die v. Greyerz über die venöse Stase als Folge von Dehnung der Wand gemacht hat, steht eine spätere Veröffentlichung Ebners. Sein Fall bot eine ganze Kollektion von geschwürigen Veränderungen der Darmwand: neben luetischen typhöse und im Col. asc. auf der Grundlage bloßer Koprostase mehrere große Perforationen. Ebner hält sie für die Endausgänge Nothnagelscher Dekubitalgeschwüre, wie denn nach seiner Meinung beim koprostatischen Ileus das Moment eines allmählich sich steigernden direkten Druckes auf die Darmwand eines umschriebenen Bezirkes keineswegs gering zu veranschlagen ist. Bei demjenigen Ileus hingegen, der mit Umkehrung der Peristaltik einhergeht, soll allerdings die rein elastische Dehnung die Hauptrolle spielen und im Sinne Kochers, eventuell nach der Modifikation von Prutz, wirksam werden. In seinem Falle fand Ebner in der Umgebung der großen Perforationen nun auch solche Ulcera, die als Dehnungsgeschwüre sensu strictiori bezeichnet werden können. Er glaubt sie — und darin läge die Übereinstimmung mit v. Greyerz — erst entstanden, nachdem durch die erfolgte Perforation eine gewisse Entlastung des Darms eingetreten war und damit das Moment rein elastischer Dehnung als ausgesprochene Zirkulationsschädlichkeit mehr zum Ausdruck hatte kommen können.

Alle bisher angeführten Deutungen machen für die Geschwürsbildung auch die abnormen Zersetzungen, die der gestaute Kot eingeht, verantwortlich, aber erst in zweiter Reihe. Von anderer Seite ist diese Noxe mehr in den Vordergrund gestellt worden, so von Ziegler, der ihre Einleitung schon durch die Anwesenheit des Bact. coli zur Genüge erklärt findet. Nach Kaufmanns Lehrbuch sind die Ulzerationen zumeist als Höhepunkte eines toxisch-infektiösen Schleimhautkatarrhs aufzufassen, der nach seiner Herkunft als sterkorale Diphtherie bezeichnet werden kann. Im selben Sinne äußert sich Sauer auf Grund spezieller Untersuchungen: chemische Einflüsse von seiten der stagnierenden Fäces führen die Wand einer toxischen Nekrosierung entgegen; sekundäre Bakterienansiedlung und Lösung der Schorfe, welch letztere aber auch ausbleiben kann, bringen dann den geschwürigen Zerfall der Wandung in Gang.

Schließlich sei hervorgehoben, daß für die einheitliche Entstehungsweise aller Ulzerationen, die sich oberhalb von Stenosen des Darmrohres finden, keiner der Autoren eintritt.

Wenn man die Möglichkeiten, Einsicht in die feinere Genese der fraglichen Geschwüre zu gewinnen, überblickt, kann zunächst die Erhebung des makroskopischen Befundes nicht recht befriedigen: das Aussehen der Ulcera bietet nur in negativer Richtung Typisches; sie verdienen diese Bezeichnung gewissermaßen bloß per exclusionem, insofern sie keiner andern Geschwürsform irgend welcher Art gleichen. Sie schwanken nach Flächen- und

Tiefenausdehnung in weiten Grenzen; ihre Form, die Konfiguration ihrer Ränder ist wechselnd, doch sind sie meist auffallend scharf „ausgeschnitten"; ihre Umgebung ist bald blutig infiltriert, bald bloß aufgelockert, bald auch ganz unverändert.

Daneben können Eigentümlichkeiten ihrer Lokalisation einigen Aufschluß geben. Sie finden sich nämlich vorzugsweise gegenüber der Gekröseninsertion, also dort, wo die zartesten und mithin kompressibelsten Venen verlaufen. Diese Tatsache kann gewiß im Sinne der Kocherschen Deutung ausgenutzt werden. Ferner werden sie am häufigsten im Zoekum und vor den Flexuren des Dickdarms beobachtet, d. h. an den Punkten, wo für die Stagnation des Kotes die günstigsten Bedingungen gegeben sind. Natürlich ist dort wie die Auftreibung des Darmes, so auch der Reiz der gestauten Fäkalien am intensivsten; hierin ist demnach keine Handhabe zu finden, einen der beiden Faktoren als ausschlaggebend zu erkennen. In der Bevorzugung der genannten Regionen finden jedoch wiederum Unterschiede statt, und zwar zugunsten des Blinddarms. Dieser erfährt nämlich oberhalb von Dickdarmverschlüssen, besonders, wenn die Valv. coli schlußfähig ist, von allen Abschnitten des Kolons die weitaus größte Dehnung. Dieses Verhalten ist als „isolierte" Zoekumblähung mehrfach beschrieben worden; es erscheint aus anatomischen Rücksichten — Schwäche der Wand, Mangel eines vollständigen peritonäalen Überzuges — auch ganz plausibel und ist überdies mit der größern Weite des normalen Blinddarmlumens auch exakt-physikalisch[1]) begründbar;

[1]) Näheres findet sich bei v. Greyerz. Die Richtigkeit dieser Ausführungen steht außer Frage. Kreuter u. a., die das Maß der lichten Weite nicht als bestimmenden Faktor anerkennen wollen, stellen die bei der Ausdehnung eintretende Vermehrung der Oberflächenspannung, bzw. der daraus folgenden Oberflächenenergie nicht mit in Rechnung; deren Vernachlässigung ist aber unstatthaft, da die Oberflächenspannungen im vorliegenden Falle sehr beträchtlich sind.

Ganz allgemein wird das Zustandekommen der „isolierten" Blinddarmblähung abhängig gemacht von einem gesicherten Zoekalklappenschluß. Allein diese Bedingung muß nicht erfüllt sein. Die produzierten Gase können aus dem weiten Blindsack des Zoekums durch das engere Rohr des Ileums niemals vollständig abströmen; ihr verbleibender Rest muß dann gerade so wirken wie ihre Gesamtmenge, also die Zökalwand wiederum vorzugsweise und unverhältnismäßig überdehnen. In diesem

auch können normal- und pathologisch-physiologische Verhältnisse (Anschütz, Bayer, v. Greyerz, Kreuter, Molek, Roith, Rosenbach, Silbermark, Wilms) mit Recht dafür in Anspruch genommen werden. Jedenfalls geben diese Beobachtungen, zusammengehalten mit der vorwiegenden Lokalisation der Geschwüre im Zoekum, eine weitere Beglaubigung der Kocher schen Ansichten.

Experimentell läßt sich der Entstehung der Ulzerationen so gut wie gar nicht nachgehen. Darmverschlüsse sind ja im Dienste anderer Untersuchungszwecke in großer Anzahl herbeigeführt worden; aber nur ein einziges Mal (Reichel) wird dabei, und auch bloß ganz beiläufig, eines Geschwürs im zuführenden Abschnitt Erwähnung getan[1]). Es ist das auch ganz verständlich, da eine verläßliche Methode, chronische Stenosen beim Versuchstier zu etablieren, nicht existiert, und diese gerade sind es, die noch am ehesten solche Ulcera erzeugen.

Es bleibt demnach als der immer noch meistversprechende Weg die mikroskopische Beurteilung. Die bisher gewonnenen Erkenntnisse sind ihr auch größtenteils zu danken. Freilich hat sie dem Experiment gegenüber Nachteile: sie ist, wenn es sich um Feststellung einer Genese handelt, weil aus Einzelbefunden zurückgeschlossen werden muß, nicht absolut objektiv. Ihre jeweiligen Ergebnisse vertragen auch nicht ohne weiteres die Verallgemeinerung, weil die Zahl der Fälle, die gerade zur Verfügung stehen, stets bloß eine beschränkte sein kann. Daher darf eine stichhaltige Aufklärung nicht von einer solchen Arbeit, sondern kann erst von einer größeren Reihe von Abhandlungen erwartet werden. In diesem Sinne soll auch die vorliegende nur einen Beitrag bieten zur Beantwortung der Frage nach der Entstehung der ulzerösen Prozesse oberhalb von Darmstenosen.

Sinne ist auch der Hinweis Bayers auf den im Bereich des Ileo-Zoekum stattfindenden schroffen Übergang von einem sehr weiten zu einem ziemlich engen Lumen ganz berechtigt.

Für die Prüfung der physikalischen Seite der Frage bin ich Herrn Dr. E. Oettinger in Karlsruhe i. B. zu Danke verpflichtet.

[1]) In letzter Zeit gelang es Silbermark, indem er vom Ileum her in das an der Flexura dextra abgebundene Kolon Luft eintrieb, Schleimhautdehiszenzen im Zoekum hervorzurufen.

Bevor ich zur Darstellung eigener Befunde übergehe, sei es mir erlaubt, einige einschlägige Fälle aus der Literatur nachzutragen, die sich bei Sauer und v. Greyerz nicht aufgeführt finden oder erst nach Erscheinen ihrer Arbeiten publiziert worden sind:

1. Dittrich: Ein 34jähriges Weib erkrankte an Einklemmung eines seit acht Tagen bestehenden Leistenbruches. Es stellten sich peritonitische Symptome ein, und trotz vorgenommener und gelungener Herniotomie verstarb die Pat. Die Autopsie erwies neben dem Befunde einer Peritonitis den ganzen Dünndarm mit Ausnahme des untersten Ileums, das den Inhalt des Bruchsackes gebildet hatte, kolossal erweitert. Die Schleimhaut seiner oberen Hälfte zeigte quere, partielle Verschorfungen, die zum Teil völlig, zum Teil erst stückweise oder auch noch gar nicht abgestoßen waren. Die Umgebung der unregelmäßig gezackten Substanzverluste war bei mäßiger Aufwulstung der Ränder dunkel gerötet. An einzelnen Stellen durchdrang die Nekrosierung alle Häute der Darmwand.

2. Bei Maydl wird eines Falles karzinomatöser Striktur des Col. desc. Erwähnung getan. Nach Vornahme einer Punktion des Bauches verstarb der Pat. Als Todesursache wurde bei der Sektion eine Perforationsperitonitis festgestellt, die von einer gangränösen Stelle der Darmwand, 8 Zoll oberhalb der Striktur, ausgegangen war.

3. Goodhart: Ein 54jähriges Weib litt an Konstipation auf Grund eines Karzinoms der Flex. sigm. Sie verstarb an Peritonitis. Bei der Autopsie wurden gangränöse Stellen im Colon transversum aufgefunden; die Ausdehnung der Gangrän nahm gegen die strikturierte Partie hin zu; 1 Zoll oberhalb des Tumors war die ganze Darmwand gangränös.

4. Giamboni: Ein 71jähriger Mann litt an Verstopfung und ging schließlich unter Ileuserscheinungen zugrunde. Durch die Obduktion wurde ein Karzinom der Flex. sigm. eruiert. Die Todesursache hatte eine Peritonitis abgegeben; ihr Ausgangspunkt war eine geschwürige Affektion des Zoekums; die am weitesten fortgeschrittene Ulzeration zeigte als Grund eine peritonitische Pseudomembran.

5. Holmer: Ein 51jähriges Weib litt seit 28 Monaten an unvollständiger, seit neun Tagen an kompleter Obstruktion infolge eines Karzinoms des S-Romanum. Es wurde eine Kolotomie nach Littré in der Nelatonschen Modifikation ausgeführt. Zwei Tage darauf verstarb die Pat. Die Sektion ergab eine ausgebreitete Peritonitis auf der Grundlage einer Gangrän des Colon transversum mit erfolgter Perforation.

Fall 3, 4, 5 sind nach Maydl zitiert.

6. Riedel: Ein 58jähriger Mann hatte seit drei Monaten Stuhlbeschwerden. Schließlich stellte sich vollkommene Obstipation und Kotbrechen ein. Der Leib war hoch und prall aufgetrieben und zeigte keinerlei peristaltische Bewegungen. Durch Wassereinläufe wurden große Stuhlmengen entleert. Bei einer vorgenommenen Laparotomie wurde reichliche putride Flüssigkeit

abgelassen, aber kein Hindernis aufgefunden. Tags darauf erfolgte der Tod. Bei der Autopsie wurde das Hindernis in einer Knickung des S-Romanum infolge strahliger Narbenverdickung und -schrumpfung der Mesoflexur erkannt. Im dilatierten Col. asc. fand sich in der Fläche eines etwa 30 qcm großen Schleimhautgeschwürs eine rundliche, Gas und Kot entleerende Durchbrechung der Darmwand, die eine Perforationsperitonitis herbeigeführt hatte.

7. Bayer: Ein 56jähriger Mann litt wiederholt an Obstipation und seit sechs Tagen an völliger Impermeabilität des Darmes. Bei der Operation fand sich ein strikturierendes Sigmakarzinom. Der oberhalb gelegene Dickdarm war sehr ausgedehnt, ganz besonders stark das Zoekum, dessen papierdünne Wand gangränös und am Fundus perforiert war.

8. Kuhn berichtet u. a. über zwei Fälle, in denen es durch Abknickung der in ihren Fußpunkten abnorm genäherten S-förmigen Schlinge (siehe Fall 6) zum Darmverschluß gekommen war:

a) Ein 56jähriger Mann, der bereits vor vierzehn Jahren eine Ileusattacke durchgemacht hatte, war seit drei Tagen mit kolikartigen Leibschmerzen erkrankt; schließlich kam es zur absoluten Stuhl- und Windverhaltung, sowie mehrfach zum Erbrechen. Es bestand Auftreibung des Leibes, besonders linkerseits. Durch Einführung eines Darmrohrs konnte der Abgang von Faeces und Flatus wiederholt erzielt werden, doch starb der Patient am elften Tage im Kollaps. Die Sektion deckte eine eitrig-fibrinöse Peritonitis auf, die von einer Perforation im Querkolon ausgegangen war; diese wieder war die Folge einer das Col. asc. und transv. mit queren Schleimhautgeschwüren betreffenden Colitis diphtherica oberhalb der Verschlußstelle.

b) Ein 48jähriger Mann war seit acht Tagen vollkommen obstipiert; Auftreibung und Tympanie des Leibes waren vorhanden. Auch in diesem Falle konnten mit Hilfe des Darmrohrs Stuhl und Winde nochmals zutage gefördert werden. Schließlich wurde aber die Obstruktion wieder absolut, und nach vier Tagen erfolgte der Exitus. Die Autopsie zeigte eine eitrige Peritonitis als Konsequenz eines im absteigenden Kolon gelegenen, perforierten Ulcus diastaticum.

9. Zachlehner: Ein 72jähriger Mann starb unter der Diagnose: chronische Obstipation mit Darmverschluß. Bei der Obduktion wurde als unmittelbare Todesursache eine schlaffe Pneumonie festgestellt. Die Grundlage des Darmverschlusses hatte eine Achsendrehung des zuführenden Schenkels der S-Flexur um 180° im Sinne des Uhrzeigers abgegeben. Die Schleimhaut des Dünn- und Dickdarms zeigte starke Injektion und auch Blutung ins Gewebe; im dilatierten Zoekum fanden sich überdies einige kleine Substanzverluste mit blutig infiltrierter Umgebung.

10. Reisinger publiziert zwei Fälle von Dickdarmstenose mit akut einsetzender, tödlicher Peritonitis nach Anlegung eines widernatürlichen Anus:

a) Ein 58jähriger Mann, der an einem hochsitzenden Mastdarmkarzinom litt, war seit sechzehn Tagen völlig obstipiert. Es wurde ein Kunstafter an der Flex. sigm. angelegt. Zwei Tage darauf starb der Pat. an foudroyanter Bauchfellentzündung. Als ihr Ausgangspunkt wurde bei der Sektion eine

scharfrandige Gangrän der Hinterwand des Zoekum festgestellt; sie war von rhomboider Gestalt und führte in eine hühnereigroße Eiterhöhle der Regio retrocoecalis.

b) Eine tiefsitzende Stenose des Dickdarms, die gleichfalls durch Kolotomie am S-Romanum operativ angegangen worden war, verschuldete durch akute Peritonitis auf Grund einer Gangrän der Rückwand des Blinddarms den Exitus letalis.

11. Cackowic: Ein 41jähriger Mann litt seit zwei Jahren an Stuhlbeschwerden, in deren Ablauf bereits eine zweitägige Attacke völliger Okklusion aufgetreten war. Vor fünf Tagen hatte er den letzten Stuhl, wohingegen der Abgang von Winden nicht sistierte. Der Leib war, besonders rechts unten, meteoristisch aufgetrieben. Die Operation zeigte ein strikturierendes Mastdarmkarzinom; die Wand des enorm geblähten Zoekums war einer wahrhaften Dehnungsgangrän im Kocherschen Sinne anheimgefallen.

12. Kreuter: Ein 78jähriger Mann litt an Darmbeschwerden; schließlich trat das Symptom der Darmsteifung auf. Nachdem noch einige Stuhlentleerungen hatten erzielt werden können, blieb der Pat. völlig obstruiert und begann peritonitische Erscheinungen zu zeigen. Bei der Operation wurde das stark geblähte Zoekum gangränös und perforiert gefunden; die Durchbruchsöffnung wurde zur Anlegung eines Kunstafters benutzt. Zwei Tage darauf starb der Pat. an Peritonitis. Die Autopsie deckte außer dem Operationsbefund noch ein, ebenfalls perforiertes, Geschwür im Col. transv. und eine durch Polyposis adenomatosa Hauseri verursachte Stenose des linken Kolonkniees auf.

13. Weber berichtet über drei Fälle von Darmokklusion mit starker Überdehnung des oberhalb gelegenen Dickdarms:
Durch a) Einklemmung des Col. desc. b) Volvulus flex. sigm. c) Carcinoma col. transv. war eine Gangrän der Zoekalwand herbeigeführt worden, die bei a) auf die Schleimhaut beschränkt blieb, bei b) alle Schichten beteiligte.

14. Ebner: das Einschlägige ist bereits Seite 9 gesagt.

15. Zimmermann hat in drei Fällen Wandläsionen oberhalb von Stenosen gesehen:

a) Siehe Seite 7.

b) Ein 58jähriger Mann war längere Zeit obstipiert. Wegen eingetretener diffuser, eitriger Peritonitis wurde laparotomiert: am Zoekum fand sich eine erbsgroße Perforation, die dünnen Stuhl entleerte, daneben eine stark verdünnte Partie der Darmwand — es war bloß noch Serosa vorhanden. Beide Stellen wurden übernäht. Der Pat. verstarb. Die Sektion zeigte, abgesehn vom Operationsbefund, weitere Schleimhautdefekte im Zoekum, doch keine Blutung, ferner im Querkolon ein mandelgroßes Mukosageschwür und dicht oberhalb der Flex. sigm. ein Karzinom.

c) Eine 71jährige Virgo erkrankte mit Ileussymptomen, wurde kolotomiert und verstarb. Bei der Obduktion wurde ein Karzinom des linken Ovariums festgestellt, das die S-förmige Schlinge komprimierte, sowie am Kolon viele falsche Divertikel und in der Flex. lienal. drei Schleimhautgeschwüre.

16. Molek: Ein 59jähriger Mann erbrach seit einem Jahr häufig, seit acht Tagen jegliche Nahrung. Sein Stuhlgang war seit Monaten unregelmäßig, in den letzten zehn Tagen überhaupt nicht mehr erfolgt. Außerdem litt er an kolikartigen Anfällen mit Darmsteifung. Bei der Operation (Probelaparotomie) wurde mächtige Blähung des Col. asc., aber kein Hindernis im Darme gefunden. Vier Tage darauf verspürte der Pat. einen heftigen Riß in der rechten Unterbauchgegend, verfiel danach rasch und starb. Die Autopsie stellte eine Perforationsperitonitis auf Grund eines durchgebrochenen Dehnungsgeschwürs im Col. asc. fest; 22 cm weiter abwärts war der Darm durch ein Karzinom strikturiert. Am Zoekum und obersten Col. asc. war über der vorderen Tänie der Serosaüberzug nicht mehr intakt.

Eigene Befunde.

Fall 1. Ein 20jähriger Mann, E. B., starb am 29. Dez. 1901 im Bürgerspital zu Straßburg i. E. auf der Abteilung des Herrn Prof. Fischer.

Die tags darauf vorgenommene Sektion zeigte ein inoperables Mastdarmkarzinom, das Drüsen- und Peritonealmetastasen gesetzt hatte. Im rechten Hypogastrium war ein Anus praeter naturam angelegt worden. Die linke Niere fehlte, die rechte war vergrößert. Das rechte Nierenbecken war weit, der rechte Ureter fingerdick, in seiner untern Partie in karzinomatöse Massen eingemauert, die auch in ihn eingebrochen waren; an seinem Eintritt in die Blase hatten sie ihn erheblich stenosiert. Im Mastdarm wurde, wie erwähnt, ein ausgedehntes Karzinom mit periproktitischem Abszeß vorgefunden; das perirektale Gewebe war stark infiltriert. Die Drüsenmetastasen des Tumors betrafen die retroperitonealen, die vor der Aorta gelegenen und die epigastrischen Lymphdrüsen, seine peritoneale Aussaat das Bauchfell des Douglas und des Dickdarms. Die Dickdarmschleimhaut oberhalb der karzinomatösen Rektumstriktur bot, wie das aufbewahrte, im ganzen 53 cm lange Stück zeigte, erhebliche Veränderungen dar, die als „Dysenteria (Diphtheria stercoralis)“ zusammengefaßt worden waren. Oberhalb der die letzten 11 cm des Mastdarms einnehmenden Aftermasse fanden sich nämlich, über 40 cm ausgebreitet, geschwürige Läsionen der Wandung in beschränkter Anzahl. Sie wiesen bis auf zwei keine besonderen Merkmale auf: nach Gestalt und Größe — bis zu 12 qcm — wechselnd, ihre Ränder verschieden formiert, das Verhalten ihrer Umgebung uncharakteristisch. Die größeren hatten die Muskulatur bloßgelegt und auch mitergriffen; eines drang mit spaltförmigen Querrissen in sie hinein. Die beiden andersgearteten Ulcera zeichneten sich durch ihre Gestalt und Lokalisation aus; sie verliefen nämlich, durch 4 cm intakter Wand voneinander getrennt, in einer Flucht, waren lang — bis 16 cm — und schmal — nicht mehr als 1 cm —, sozusagen schlitzförmig und exquisit längs gestellt. Eine Beziehung zu einer Tänie war makroskopisch nicht erkennbar. Beide geschwürigen Längsbänder zeigten überhängende Ränder und im Grunde die bloßliegenden Muskelschichten, das zweite, kürzere und schmälere, überdies inmitten seiner

Fläche einzelne halbinsel- und inselförmige Schleimhautwärzchen, sowie zwei kleine, fleckartige, grauschwarz verfärbte Partien in nächster Nachbarschaft des einen Randes.

Die Wand war allenthalben verdickt und derb; ihre größte Zirkumferenz wurde 27 cm vor der oberen Grenze des Karzinoms mit 10 cm gemessen.

Zur mikroskopischen Untersuchung kamen

a) ein kleines, gleichsam lochförmiges Ulcus;

b) das tiefste Geschwür, eben jenes, in dessen Grunde die Muskularis in der beschriebenen Weise zum Klaffen gebracht war;

c) eine Partie vom Rande der — mit Ausnahme der ersten schlitzförmigen — ausgedehntesten Ulzeration;

d) die langgestreckten Geschwürsstreifen mit je einem Stück, das in querer Richtung geschnitten wurde; das zweite wurde so gewählt, daß es auch einen der grauschwarzen Flecken enthielt.

e) eine Stichprobe der unverletzten Wand.

Mit Ausnahme von d) wurde das Material zu Längsschnitten verarbeitet.

ad a) Alle Schichten waren von zelliger Infiltration betroffen, die Submukosa und das Zwischenbindegewebe der Muskulatur mäßig hyperämisch. Die nächste Umgebung der auf der einen Seite mit unterminiertem Rand ausgestatteten Ulzeration zeigte beide Veränderungen am ausgesprochensten. Die Muskularis war im Geschwürsgebiet bloßgelegt und im Zentrum auch oberflächlich eingeschmolzen. Höhe und Breite der einzelnen Wandschichten boten keine nennenswerten Abweichungen von der Norm.

ad b) (siehe Abb. 1, auf der nächsten Seite). Zellige Infiltration war überall anzutreffen, besonders in der Submukosa, wo diese die Wandung des Ulcus bildete. Hier bestand auch eine mächtige, kapilläre und venöse Hyperämie. Beide Veränderungen waren auch, freilich weniger ausgesprochen, an der Oberfläche des ausgedehnten, muskulösen Geschwürsgrundes und in den zungenförmig überhängenden, abgestorbenen Randpartien zu finden. Ihr Bild war hier und da durch das Auftreten gemischter Venenthromben modifiziert, deren roter Anteil bereits so verändert war, daß ihre intravitale Entstehung einigermaßen beglaubigt erschien. Die erhaltenen Schleimhautstrecken waren normal hoch, Musc. muc. und Submukosa hingegen, soweit vorhanden, nicht unerheblich verbreitert. Die Muskularis zeigte sich durch den ulzerösen Prozeß schwer ergriffen, hauptsächlich durch die Etablierung tiefer, teilweise auch bereits weit klaffender, spaltförmiger, nach außen sich verjüngender Einrisse; sie waren ersichtlich etwa im Zuge der Interstitien erfolgt und von schmalen Randnekrosen eingefaßt, jenseits deren in Gestalt stärkerer entzündlicher Erscheinungen eine unverkennbar konsekutive Reaktion der Umgebung vorlag.

ad c) Die Präparate zeigten dieselben Verhältnisse, wie sie unter b) beschrieben worden sind, nur wurden einwandsfrei vitale Thrombosierungen und Muskelläsionen der gekennzeichneten Art in charakteristischer Ausbildung vermißt.

ad d) Zellige Infiltration fand sich in allen Schichten, zumal in Muskularis und Submukosa, wo diese Geschwürsgrund und -wand abgaben. Pralle,

kapilläre und venöse Gefäßfüllung war vorzugsweise in der Submukosa und der bloßgelegten Muskulatur zu beobachten; in der Subserosa gab es auch eine Reihe weiter arterieller Lumina; einen zuverlässig praemortal entstandenen Thrombus beherbergte keines der Gefäße. Schleimhaut und Musc. muc. waren von gewöhnlicher Höhe und Breite, am Geschwürsrande hier und da vielleicht ein wenig höher, resp. breiter. Die Spitzen der unterminierten Ränder waren bisweilen in beträchtlicher Flächenausdehnung nekrotisch. So erwies sich auch die randständige Verfärbung des zweiten Stücks als eine reichlich, auch auf dem Wege der Extravasation, durchblutete, überhängende Nekrose, die wie ein Deckel fast die ganze Geschwürsfläche von der einen Seite her überlagerte. Auf der andern war sie durch eines der erwähnten Schleimhautwärzchen vor-

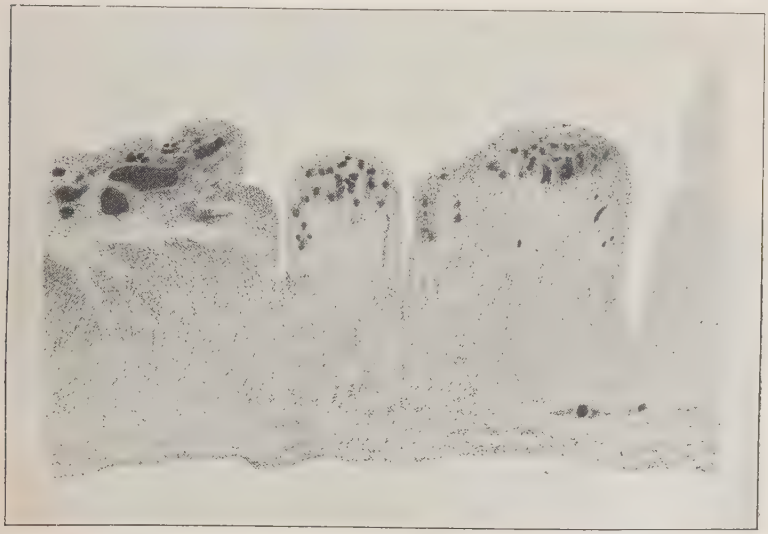

Abb. 1.

läufig abgeschlossen, das in seinem Bestande aber auch bereits einigermaßen gelichtet erschien. Jenseits davon lag die Muskularis nochmals auf eine kurze Strecke bloß, bis schließlich das Ulkus auch nach dieser Richtung hin durch einen leicht unterminierten Rand endgültig begrenzt war. Submukosa und Quermuskulatur beider Stücke waren mäßig verbreitet. Die Längsmuskelschicht zeigte, übereinstimmend, unterhalb der Mitte der Ulcera die größte Breite und lief, korrespondierend mit den seitlichen Geschwürsgrenzen, beiderseits in eine dünne Haut aus. Die ulzerösen Längsbänder waren also über einer, und zwar hypertrophischen, Tänie dermaßen orientiert, daß sie in deren Verlaufsrichtung eingestellt waren. Äußere und innere Grenzlinie des Tänienquerschnittes beschrieben, wenigstens im Bereich des ersten Geschwürs, gegen die Serosaseite hin konkave Bögen. Der muskulöse Grund des zweiten und

andeutungsweise auch der des ersten Ulcus wies hier und da von der Umgebung reaktiv beantwortete Spaltungen auf; sie ähnelten den unter b) genannten, waren aber zum Unterschiede von ihnen ganz wesentlich seichter und mußten, entsprechend der Schnittführung, Längs-, nicht Querrissen der Ringmuskulatur angehören.

a d e) Außer einer vorwiegend im Gebiete der Submukosa ausgebildeten, kapillären und venösen Hyperämie konnte kein pathologischer Befund erhoben werden.

Fall 2. E. J., eine 44jährige Patientin, verstarb am 5. Nov. 1903 im Straßburger Bürgerspital auf der Abteilung des Herrn Prof. Fischer.

Tags darauf wurde ihr Leichnam seziert und auf Grund der Autopsie die pathologisch-anatomische Diagnose folgendermaßen festgestellt:

Carcinoma flex. sigm.

Inflammatio necrotisans intest. crass.

Peritonitis acuta.

Über den Befund der Darmsektion wurde angegeben:

„Das Abdomen ist ziemlich stark aufgetrieben. Links ist ein Anus praeternaturalis angelegt. Die Darmfistel findet sich am Col. desc., knapp unterhalb der Flex. lienal. Es besteht fibrinöse, akute Peritonitis. In abdomine wird etwas blutige, dicke Flüssigkeit, aber kein kotiger Inhalt angetroffen. Die Därme sind leicht zerreißlich, besonders der Dickdarm, dessen Wandung stellenweise nekrotisch ist. Im untern Teile der S-Flexur an einer gleichfalls leicht zerreißlichen Stelle sitzt ein strikturierender Tumor (mikroskopisch: Zylinderzellenkarzinom). Oberhalb seiner bestehn starke Dilatation des Dickdarms, fleckförmige Nekrosen und diphtherische Geschwüre."

Zur Verfügung standen:

1. der ileo-zoekale Anteil des Darmes;
2. 90 cm Dickdarm mit dem in Höhe des 25. cm gelegenen Operationsterrain;
3. das Darmstück, welches den karzinomatösen Tumor aufwies.

a d 1. Im Zoekum fanden sich vier größere, bis 1 cm im Durchmesser haltende Substanzverluste, einer von ihnen dicht an der Bauhinschen Klappe; ferner drei kleine, stecknadelkopfgroße Geschwürchen. Alle Ulcera waren etwa rundlich und hatten etwas aufgeworfene Ränder, sahen sonst aber ganz uncharakteristisch aus; keines hatte die Muskulatur bloßgelegt. Die unlädierte Wand war etwas dicker, als der Norm entspricht, und mäßig derb. Die größte Zirkumferenz des Darmstücks, in der auch die Geschwüre eingestellt waren, betrug 13 cm.

a d 2. Zunächst fielen fünf voneinander getrennte, bis 20 cm lange und 10 cm breite Bezirke grauschwarzer Verfärbung auf. Im Bereiche des ersten und dritten war die Wand auch ulzerös verändert, im ersten in der Weise, daß er sich mehr als eine aus zwei bis 6 cm langen und 4 cm breiten Defekten gebildete Geschwürsfläche mit einem die Ulcera umziehenden, grauschwarzen Saum dar-

stellte. Außer diesen Geschwüren fanden sich auch in unveränderter Umgebung eine ganze Anzahl größerer und kleinerer Ulzerationen; eine einzige hatte die Muskelschichten nicht nur bloßgelegt, sondern auch fast durchbrochen, so daß ihr Grund bloß noch von einer recht dünnen Membran gebildet war. Im übrigen zeigten die Geschwüre dieselben Verhältnisse wie im Zoekum. Die unverletzte Wand war gerade als verdickt zu erkennen. Die größte Zirkumferenz des vorliegenden Darmstücks, die in der Höhe der vierten grauschwarzen Stelle gemessen wurde, belief sich auf 17½ cm.

a d 3. Gegen die normale Schleimhaut setzte sich eine die Wand fühlbar infiltrierende, 8 cm lange und die ganze Zirkumferenz umgreifende Platte gelblichen, derben Gewebes deutlich ab, das ohne weiteres als Aftermasse zu identifizieren war.

A u s 1. wurden drei der größeren Ulcera, sowie ein Stück unlädierter Wand zur m i k r o s k o p i s c h e n U n t e r s u c h u n g entnommen.

Die Beschreibung bezieht sich auf Längsschnitte.

Die geschwürig veränderten Stücke zeigten übereinstimmend die Schleimhaut, soweit sie erhalten war, bis auf eine mäßige zellige Infiltration von normaler Beschaffenheit, ebenso die Musc. muc. Die Submukosa hingegen war im Bereiche der Ulzerationen mächtig verbreitert und, wo sie den Geschwürsgrund abgab, herdweise dicht mit Rund- und Eiterzellen erfüllt. Die äußern Wandschichten erwiesen sich als unverändert. Die Ulzera reichten allerwärts bis in die Submukosa, doch wurde andererseits auch nirgends ein ansehnlicher Rest submukösen Gewebes vermißt; an ihren Rändern war die Schleimhaut weitaus am höchsten, die Musc. muc. etwas verbreitert. Eines der Geschwüre betraf gerade noch einen sehr kernreichen Follikel. Die Gefäße, besonders Kapillaren und Venen, der bloßliegenden Submukosa waren strotzend gefüllt, der Hauptsache nach mit Erythrozyten, doch fanden sich auch Einsprengungen weißer Blutkörperchen. So beherbergte ein Venenquerschnitt — als einziger in größerer Entfernung vom Geschwürsgrunde — einen, allerdings jungen, gemischten Thrombus.

Auch im Bereiche der unverletzten Zoekumwand war die hauptsächlich kapilläre und venöse Hyperämie erkennbar ausgeprägt.

A u s 2. wurden untersucht, und zwar wiederum an Längsschnitten:

a) Die grauschwarzen Partien an der Hand zweier sonst unveränderter Stückchen, sowie Proben ihrer nächsten Umgebung;

b) das bis weit in die Musculares hineinreichende Geschwür;

c) der Rand eines der als grauschwarz umsäumt beschriebenen Ulzera.

d) ein makroskopisch normal erscheinender Bezirk der Wandung.

a d a) Erhaltene Reste der Schleimhaut und Musc. muc., sowie oberflächliche Lagen der Submukosa waren völlig nekrotisch. Das tote war vom lebenden Gewebe durch einen breiten Wall dichtester zelliger Infiltration abgesetzt, der ins Bereich der nicht unerheblich verbreiterten Submukosa fiel. Auch die Muskelschichten waren von Rund- und Eiterzellen erfüllt. Innerhalb des Stücks, das dem fünften grauschwarzen Bezirk entnommen war, erschienen sie überdies verbreitert, woran die ausgesprochene Vermehrung des Zwischen-

bindegewebes großen Anteil hatte. Auf dieses war dann auch die zellige Infiltration in den Musculares beschränkt; hingegen trat sie in den unverbreiterten Muskellagern des andern Stücks, das dem vierten verfärbten Gebiet angehörte, großenteils ganz diffus auf. Auch die Subserosa erschien stellenweise mäßig dicht mit Zellen erfüllt. Die Gefäßlumina der Submukosa waren von ansehnlicher Größe und, soweit es sich um Venen handelte, meist mit älteren, auch zweizeitigen, gemischten Thromben verlegt; einer erstreckte sich, nur von Nekrose gedeckt, mit Unterbrechung der Muskulatur bis in die Subserosa hinein. Im Gegensatze zu den Befunden aus dem Zoekum war der rote Anteil der Thrombosen durchweg bereits stark verändert, und zwar so sehr, daß wenigstens diese Thromben zuverlässig als bei Lebzeiten des Individuums entstanden aufgefaßt werden durften.

In der nähern Umgebung der grauschwarzen Stellen waren Spuren einer vorwiegend submukösen, ehedem vielleicht weit stärkeren Hyperämie zu bemerken. Stellenweise waren die innersten Wandschichten aufs dichteste zellig infiltriert und mit massenhaften Extravasations-Residuen, so auch Fibrinfäden, durchsetzt, hier und da bereits nekrotisch.

a d b) Die Schleimhaut war flach — an den Geschwürsrändern noch am höchsten — und mäßig dicht zellig infiltriert. Das gleiche Verhalten zeigten die gerade verbreiterte Submukosa, das Zwischenbindegewebe der immerhin ansehnlich dicken Muskellagen und am geringsten die kaum veränderte Subserosa. An zwei Stellen fand sich je ein oberflächlicher, bis in die Submukosa reichender Substanzverlust mit nekrotischem Belag, unter ihnen je eine — und zwar ebenso wie sub a) beschrieben — thrombotisch verschlossene submuköse Vene. Gleiche Venenthromben wurden in der unmittelbaren Umgebung des Geschwürs gesehen, das, ziemlich unvermittelt abfallend, sowie mit unterminierten Rändern und nekrotischem Grunde ausgestattet, die Muskelschichten fast völlig destruiert hatte. In der Nachbarschaft des Ulkus wies die Musc. muc. eine leidlich erkennbare Verbreiterung auf.

a d c) In der Mitte des Präparats senkte sich, bis gerade an die Muskulatur heranreichend, ein Geschwür mit nekrotisch belegten Wandungen ein. In seiner nächsten Umgebung wies die Submukosa zwei gemischte Thromben von der Formation der unter a) und b) genannten auf, aber auch eine ganze Anzahl mit frischerem Blute gefüllter, hauptsächlich kapillärer und venöser Lumina. Gleiche Gefäßfüllung ließ sich mit Bezug auf Submukosa und Subserosa und andeutungsweise auch in den Muskelschichten nach der einen Seite hin verfolgen, wo sämtliche Schichten bis auf eine geringe Verbreiterung der Submukosa und Muskularis, sowie eine mäßige zellige Infiltration normal waren. Auch auf der andern Seite des Geschwürs zeigten Muskularis und Subserosa das gleiche Verhalten — jene mit Ausnahme einer Partie (s. u.). Die innern Wandschichten hingegen waren hier teils diffus nekrotisch, teils auch geschwunden; immerhin waren streckenweise noch Reste lebenden Gewebes stehen geblieben. Der Submukosa dieser Gegend kam die frischere Gefäßfüllung der andern Seite nirgends zu, wohl aber wies sie einen großen, gemischten Venenthrombus intravitalen Ursprungs auf. In seiner Nähe fand sich, von ziemlich

intakter Schleimhaut und Submukosa gedeckt, ein keilförmiger Bezirk der Muskulatur in ganzer Dicke aufs dichteste kleinzellig durchsetzt und stellenweise geradezu eingeschmolzen. Die Schleimhaut war, soweit erhalten, von normaler Höhe, die vorhandene Musc. muc. hingegen durchgehends, wenn auch nicht sehr beträchtlich, verbreitert.

a d d) Eine nennenswerte Abweichung von der Norm wurde nicht bemerkt.

Fall 3. Ein 60jähriges Weib, M. W., starb am 23. Dezember 1906, 5 h. a. m., im Straßburger Bürgerspital auf der Abteilung des Herrn Prof. Madelung.

Die Sektion der Leiche wurde am Tage darauf vorgenommen.

Als klinische Diagnose war angegeben:

Ileus e causa ignota; Anlegung einer Kotfistel am 6. Dezember 1906; Herzschwäche.

Der pathologisch-anatomische Befund wurde folgendermaßen zusammengefaßt:

Stenosis ilei ex accretione in hernia crural. sin.

Fistula operativa ilei a d. VIII effecta.

Enteritis necrotisans.

Tbc. obsoleta apicum pulm.

Die einschlägigen Ausführungen des Protokolls lauten:

„Im Bruchsack — linker Schenkelkanal — liegt ein Konvolut von etwa 30 bis 40 cm Ileum, beiläufig der Gegend 1 cm oberhalb der Valv. col. angehörig. Dieses Konvolut ist mit der Wand des Bruchsackes fest verwachsen und vielfach abgeknickt. Das zuführende Ileum ist stark ausgedehnt, blauschwarz, hyperämisch. Diese Veränderungen nehmen nach oben hin ab. Knapp unter der Eintrittsstelle des Ileums in den Bruchsack ist der Darm kollabiert, blaß, nur spärlichen, graugelblichen Schleim enthaltend; ebenso verhält sich das Contentum des Bruchsacks und das abführende Ileum bis zur Valv. col. Der Dickdarm ist gleichfalls kontrahiert. In der Mukosa der unmittelbar über der Bruchpforte gelegenen 20 bis 30 cm Ileum hat neben starker Hyperämie unregelmäßige Nekrose und hier und da Geschwürsbildung Platz gegriffen. Das Mesenterium des im Bruchsack liegenden Darmes ist weißlich-narbig-streifig verdickt. Etwa 20 cm über der stenosierten Partie befindet sich gegenüber dem Mesenterialansatz die etwa 1 cm² große, ovale Fistel, deren Ränder mit der Bauchwandfistel in der Regio ileo-coecalis vernäht und verklebt sind; hier wird im Darme reichlicher, graubräunlicher, dünnflüssiger, gestauter Inhalt angetroffen."

Zur Verfügung standen 66 cm Dünndarm, von denen 30 cm die Partie zwischen Stenose und Fistel repräsentierten, während der etwas derbe, sonst aber nicht nennenswert veränderte Rest der Gegend oberhalb der Operationsstelle angehörte. Halbwegs zwischen Striktur und Fistel fand sich eine Gruppe von fünf bis 1 cm² großen, oberflächlichen Substanzverlusten, die, soweit sich dies an dem konservierten Präparat beurteilen ließ, die Muskulatur nicht beteiligten. Die Abgrenzung der im Protokoll erwähnten unregelmäßigen Nekrosen

war durch die Folgen der Konservierung unmöglich gemacht, doch zeigte die gesamte Schleimhaut dieser Gegend nicht das gewöhnliche Aussehen unveränderter Mukosa. Die Darmwand war deutlich verdickt; sie zeigte in der Höhe der Ulzerationen ihre größte Zirkumferenz, die 8½ cm betrug. Die Geschwüre lagen der Gekröseinsertion ungefähr gegenüber.

Zur mikroskopischen Untersuchung gelangten

a) die Ulzera an der Hand dreier sichtbar geschwüriger Stellen;

b) die makroskopisch nicht deutlich veränderte Partie zwischen Stenose und Fistel, aus der zwei beliebige Stückchen ausgewählt wurden;

c) die Darmwand oberhalb der Operationsstelle mit einer Stichprobe.

Der Darstellung liegen Längsschnitte zugrunde.

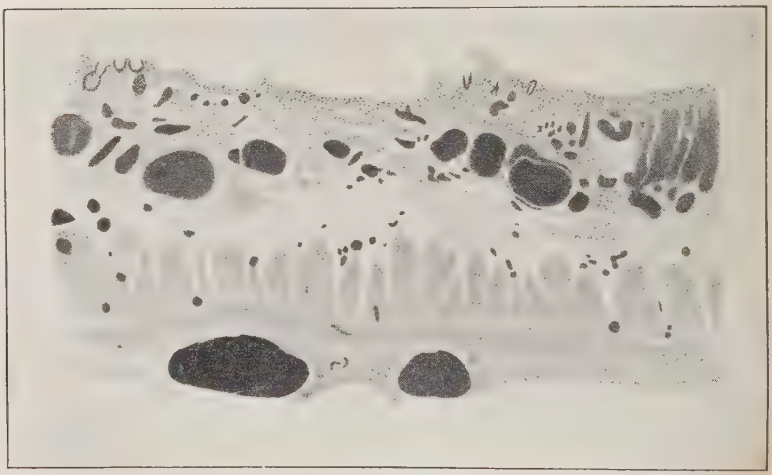

Abb. 2.

ad a) (siehe Abb. 2). Alle Präparate boten denselben Befund; und zwar war Schleimhaut und Schleimhautmuskulatur ziemlich schlecht erhalten. Mukosa und Submukosa — diese mäßig verbreitert — waren recht ausgesprochen mit kleinen Rundzellen erfüllt. Weniger traf das auf die Musculares und die Subserosa zu. In allen Schichten wurden weite und prall mit wenig veränderten Erythrozyten vollgestopfte, vorzüglich kapilläre und venöse Lumina konstatiert, besonders in der Submukosa. In den oberflächlichen Lagen der Schleimhaut war auch hier und da Extravasation erfolgt; die betroffenen Mukosagebiete waren nekrotisch. Die Geschwüre reichten bis in die Submukosa, legten aber nirgends die Muskulatur bloß; in ihrer Umgebung war die zellige Infiltration und die Gefäßfüllung am stärksten.

ad b) (siehe Abb. 2). Der Befund war im großen ganzen derselbe wie unter a). Die Substanzverluste, die mikroskopisch auch hier erkennbar wurden, waren seichter, dafür aber diffuser, die oberflächlichen Blutaustritte

umfangreicher, die konsekutive Nekrosierung oberflächlicher Bezirke recht deutlich. Zellige Infiltration und Gefäßfüllung zeigten die bereits beschriebenen Verhältnisse; ein einziges Mal wurde in einer subserösen Vene ein vorwiegend weißer Thrombus beobachtet, dessen roter Anteil aber so wenig verändert war, daß die prämortale Entstehung der Gerinnung sehr zweifelhaft bleiben mußte.

a d c) Außer geringer zelliger Infiltration und einer, aber weit weniger exquisiten, Gefäßfüllung als unter a) und b) war keine Abweichung von der Norm vorhanden.

Fall 4. Ein 86jähriges Weib, B. S., starb am 8. Februar 1907, $3\frac{1}{2}$ h. p. m., im Bürgerspitale zu Straßburg i. E. auf der Abteilung des Herrn Prof. Madelung. Ihr Leichnam wurde am Tage darauf seziert.

Die klinischen Daten lauteten:

Inkarzerierte Kruralhernie; Herniotomie am 6. Februar 1907.

Die pathologisch-anatomische Diagnose wurde folgendermaßen formuliert:

Vulnus inguinis dext. post laparotomiam propter herniam crural. incarcerat. a. d. II factam.

Ulcera diastatica intestini.

Diverticulum jejuni et diverticula intestini crassi.

Endarteriitis chron. deform.

Marasmus universalis.

Cholelithiasis.

Die einschlägigen Angaben des Protokolls sind:

„Das Jejunum ist erweitert, in seiner Wand verdickt und blaß. Eine Jejunumschlinge ist im Bereiche des Mesenterialansatzes seitlich verlötet. 50 cm unter der Duodeno-Jejunal-Schlinge findet sich eine blasige, etwa 4 cm im Durchmesser haltende Ausstülpung der Darmwand, die ihrerseits wieder bindegewebig mit der Darmwand verwachsen ist. 20 cm tiefer wird eine Gruppe gürtelförmiger diastatischer Ulzera angetroffen. Das Ileum ist kontrahiert und in einer Ausdehnung von etwa 100 bis 150 cm über der Bauhinschen Klappe schwärzlichrot verfärbt, aber ohne Zeichen von Nekrose. Im Col. desc. und im S-Romanum bestehen zahlreiche Ausstülpungen der Darmwand, die, bis 1 ccm groß, mit eingedicktem Kote erfüllt sind."

Zur Verfügung standen 15 cm Jejunum; die Wand war mäßig verdickt und bloß in Höhe des 7. bis 10. cm schwerer, nämlich geschwürig, verändert. Hier wies sie mit $8\frac{1}{2}$ cm auch die größte Zirkumferenz auf. Die Ulzera waren ausgesprochen quergestellt und bildeten, deutlich in drei Etagen angeordnet, auch drei, fast kontinuierliche, förmliche Geschwürsringe. Kaum eines hatte die Muskularis intakt gelassen. Ihr sonstiges Verhalten war uncharakteristisch.

Die mikroskopische Untersuchung bezog sich auf die Geschwüre — es wurden an vier, je zwei Etagen beteiligenden, Proben Längsschnitte angelegt — und auf die Bezirke oberhalb und unterhalb des ulzerösen

Streifens, von denen je ein Stück beliebig herausgegriffen und gleichfalls an Längsschnitten beurteilt wurde.

Die geschwürigen Partien zeigten in allen Schichten ausgesprochenste Entzündung; die zellige Infiltration war dicht und ganz diffus. Weite, aber schlecht gefüllte, kapilläre und venöse Lumina waren überall zu finden; die Blutbestandteile waren durchgehends so verändert, daß hier und da anzutreffende Gefäßverlegungen nicht mit Sicherheit als Effekte eines thrombotischen Prozesses angesprochen werden konnten. Eine erkennbare Verbreiterung zeigte bloß die Submukosa. Die ulzerösen Veränderungen stellten sich als eine ganz regellose Verwüstung der Wand dar: einige Geschwüre stürzten, annähernd kraterförmig, in die Tiefe und ließen gerade noch eine schmale Spange der Längsmuskulatur undurchbrochen, andere krochen unter weit überhängenden Rändern im Gebiet der Submukosa seitlich fort, wieder andere waren muldenförmig gestaltet, gleichwohl aber ganz gewöhnlich auch bereits bis in die Muskulatur vorgedrungen, bei deren Zerstörung spaltförmige Einrisse da und dort andeutungsweise noch zu bemerken waren.

In den unlädierten Bezirken der Wand kehrte die charakterisierte Hyperämie der geschwürigen Partien wieder, in denen unterhalb des ulzerösen Ringes aber bloß in Spuren; sonst waren sie ganz unverändert.

Fall 5. Ein 23jähriges Weib, E. V., starb im Straßburger Bürgerspital am 26. März 1907, $7\frac{1}{2}$ h. p. m., auf der Abteilung des Herrn Prof. Fehling. Die Autopsie fand tags darauf statt.

Von klinischer Seite war angegeben:

Tuberkulöse Dünndarmfistel. Mitte Dezember 1906 mit großem Exsudat im Douglas aufgenommen; 24. Dezember 1906 per vaginam eröffnet. Seitdem Kotabgang p. vag. Chronische Peritonitis. Tb. der Lungen. Seit sechs Wochen per rectum ernährt.

Die pathologisch-anatomische Diagnose lautete:

Fistulae duae jejuni ex ulcerationibus diastaticis intestini tenuis post compressionem partis infimae ilei adhaesione omenti effectam.

Fistula vaginae.

Peritonitis chron.

Perimetritis et Perioophoritis chron.

Keine Lungentuberkulose.

Im Protokoll war des näheren ausgeführt:

„Bei Eröffnung des Abdomens entweicht Gas. Der Bauchraum ist koterfüllt. Die Darmschlingen sind miteinander verbacken und stark gebläht. Durch einen mit dem linken Ovarium verwachsenen Netzstrang ist eine Darmschlinge — 9 cm über dem Abgang des Proc. vermiform. — eingeschnürt. Darüber ist der Darm stark ausgedehnt, seine Schleimhaut sehr gerötet, hier und da nekrotisch und bis zum Duodenum hinauf mit zahlreichen Geschwüren bedeckt. Zwei dieser Geschwüre im Jejunum sind perforiert. Durch die eine Perforation treten die Kotmassen direkt in den Peritonealsack, durch die andere in eine Abszeßhöhle, die fistulös von hinter her mit der Vagina kommuniziert.

Der Rest des Darmes, besonders der Dickdarm, bietet keinen pathologischen Befund.“

Zur Verfügung standen 140 cm Ileum und 27 cm, auch mikroskopisch, unveränderten Dickdarms. Die Wandläsionen im Dünndarm begannen etwa 5 cm vor der Bauhinschen Klappe und zogen sich, bald lichter, bald gedrängter stehend, erst oberhalb des 25. cm konstant seltener werdend, bis ans obere Ende des vorhandenen Darmstücks hin. Bloß nekrotische Partien, wie sie im Protokolle erwähnt wurden, waren nicht oder infolge der Konservierung nicht mehr festzustellen. Die Geschwüre hatten bald bloß zu oberflächlichen Substanzverlusten der Schleimhaut, bald auch bis zur Lädierung der Muskulatur geführt; sie waren von verschiedenster Flächenausdehnung — bis zu 16 qcm groß — und Gestalt, die Formation ihrer Ränder, das Verhalten ihrer Umgebung bot nichts Charakteristisches. Gewöhnlich waren die Ulzera quergestellt; stellenweise bildeten sie eine bloß von schmalen Schleimhautbrücken unterbrochene, zirkuläre Kette. Geschwüre, deren Grund aus in querer Richtung mehrfach zerspaltener Ringmuskulatur bestand — siehe auch den mikroskopischen Befund, — fanden sich vorwiegend in der Nähe des Mesenterialansatzes. Die größte Zirkumferenz der Wand, die 36 cm oberhalb der Valv. col. gemessen wurde, betrug 11 cm. An dieser Stelle, sowie an allen Partien, die gleich ihr auf der Schleimhautseite ganz glatt und am aufgeschnittenen Darme breiter erschienen, war die Wand der Norm entsprechend dünn; an den zahlreichen schmäleren, wo auch die Mehrzahl der Geschwüre saß, verdickt und derb.

Zur mikroskopischen Untersuchung kamen sechs Ulzera aus verschiedenen Regionen und von verschiedener Tiefe, ferner eine Probe unveränderter Dünndarmwand, die der Gegend 80 cm oberhalb der Valv. Bauh. entnommen wurde.

Nur der an Längsschnitten erhobene Befund wird im folgenden zur Darstellung gebracht.

Das erste Geschwür entstammte den ersten 25 cm, wo die Ulzerationen vergleichsweise spärlich waren. Alle Schichten waren von Rund- und Eiterzellen dicht erfüllt. Die Schleimhaut war normal hoch. Muse. muc., Submukosa, Musculares und Subserosa waren verbreitert. Inmitten des Präparates schob sich das nekrotisch belegte Ulkus bis an die Quermuskulatur vor; an zwei Stellen, die durch einen stehengebliebenen Wulst der Ringmuskelschicht voneinander getrennt waren, drang es sogar in diese hinein, und zwar, indem dort die zirkuläre Muskelhaut, innen stärker als außen, spaltförmig klaffte, so daß ganz in der Tiefe das Bindegewebe zwischen beiden Musculares den queren, rinnenförmigen Geschwürsgrund bildete. Die Muskelrisse waren nicht streng an die Interstitien gebunden; ihre Umgebung zeigte jenseits eines schmalen, nekrotischen Saumes vitale Reaktion. In der Nähe der Ulzeration war die zellige Infiltration am ausgesprochensten; nennenswerte Gefäßfüllung war nirgends zu entdecken.

Der Rest der Geschwüre, der dem viel stärker verwüsteten Gebiete der Wand entnommen war, zeigte bis auf eines ganz ähnliche Verhältnisse. Bald lag eine ausgedehnte, aufs dichteste zellig erfüllte, ulzerierte Fläche vor, die

der Submukosa, einmal einer Peyerschen Platte, oder den oberflächlichsten, zirkulären Muskellagen angehörte, bald war auch die Ringmuskulatur selber in der beschriebenen Weise erodiert. Zu bemerken ist, daß alle Geschwüre, die mit jenen Einrissen der queren Muskelhaut ausgestattet waren, unfern des Gekröseansatzes lokalisiert waren. Die Musc. muc. zeigte sich einigemal ganz auffällig verbreitert, besonders in der unmittelbaren Nachbarschaft der Ulzera; auf einem der Präparate kam sie an Dicke der zirkulären Muskulatur fast gleich. Hyperämie wurde nur einmal, im Gebiete der Subserosa, angetroffen. Eine mit Sicherheit intra vitam entstandene Thrombose war auch hier nicht zu finden.

Die erwähnte Ausnahme bildete ein ganz flaches Geschwür, das 88 cm oberhalb der Valv. col. in einer Darmpartie mit großer Zirkumferenz gelegen war. Hier waren bloß die oberflächlichsten Schleimhautlagen, und zwar nur teilweise, zu Verluste gegangen. Die übrigen Schichten waren nur wenig verbreitert, die zellige Infiltration nur sehr mäßig ausgeprägt. Hingegen fanden sich überall weite, vorzugsweise kapilläre und venöse Lumina, die aber bloß teilweise und unvollständig mit blassen roten und spärlichen weißen Blutkörperchen angefüllt waren.

Das aus unlädierter Wand entnommene Stück bot keine der Beschreibung werten Veränderungen.

Fall 6. Ein 34jähriges Weib, M. J., starb am 27. September 1907, $12\frac{1}{4}$ h. a. m., im Straßburger Unfallkrankenhaus des Herrn Prof. Leddehose. Die Autopsie wurde noch am selben Tage vorgenommen.

Klinisch war bemerkt: Vor acht Tagen Fußtritt von einer Kuh vor den Bauch; seitdem Erbrechen und peritonische Symptome. Am 26. September 1907 Laparotomie: Lösung von Verklebungen zwischen Dünndarm und Periton. pariet., Übernähung eines Dünndarmrisses und Anlegung eines Anus praeternatural.

Die pathologisch-anatomische Diagnose wurde folgendermaßen festgestellt:

Peritonitis circumscript. e ruptura traumatic. jejuni.
Vulnus post laparotomiam in ultimis (fistula jejuni operat.).
A. subcl. dextr. abnorm.

Ausführliches war im Protokoll, wie folgt, angegeben:

„In der Bauchhöhle findet sich kein freies Exsudat. Das Peritoneum pariet. ist glänzend, mit Ausnahme der Laparotomiewunde und einer etwa 5 cm^2 großen Partie am unteren Drittel des linken Musc. rect. abd. oberhalb des oberen Randes der Symphyse (woselbst bei der Operation Dünndarm angelötet gefunden worden war); an diesen beiden Stellen liegen geringe Mengen fibrinösen Exsudats.

Der Magen enthält gallig gefärbte, fäkulent riechende, wässerig-schleimige Flüssigkeit; seine Schleimhaut ist rötlichgrau und nicht verändert. Das Ileum ist zusammengezogen und führt nur spärlichen Schleim; seine Schleimhaut ist in der oberen Hälfte blaß, in der unteren gerötet. Das Jejunum ist stärker aus-

gedehnt und mit demselben Inhalt wie der Magen ausgestattet. Seine Schleimhaut zeigt im allgemeinen keine pathologischen Veränderungen; nur etwa 70 cm über der ziemlich scharfen, durch einen anämischen Ring (Effekt der bei der Operation gelösten Verklebungen) von $^1/_2$ cm Breite markierten Grenze zwischen ausgedehntem Jejunum und kontrahiertem Ileum ist die Mucosa jejunalis stark gerötet; daselbst wird auch, angrenzend an die Mesenterialinsertion, eine quergestellte, 2 cm lange, die ganze Dicke der Darmwand durchsetzende, jetzt vernähte, anscheinend durch einen Riß hervorgerufene Kontinuitätstrennung im Darm vorgefunden. Nach Lösung der Nähte läßt sie sich bis auf 1 cm ausspannen. In ihrer Nachbarschaft ist auf dem Peritoneum des Darms und Mesenteriums ziemlich viel fibrinöses Exsudat aufgelagert, durch welches (bei der Operation gelöste) Verklebungen gesetzt waren. Gegenüber der Rißstelle im Darm liegt an der freien Fläche des Jejunums eine operative, frische, fast 1 cm im Durchmesser haltende Fistula. Unterhalb der genannten Jejunumstelle, aber oberhalb des anämischen, offenbar stenosierenden Ringes an der Ileo-Jejunal-Grenze finden sich in der Schleimhaut einzelne Ekchymosen und stellenweise ganz umschriebene, bis $^1/_2$ qcm große, superfizielle Nekrosen der Mukosa."

Zur Verfügung standen bloß drei kleine, dem Jejunum zwischen Rißstelle und anämischem Ring entnommene Stückchen, von denen zwei im Zentrum einer Ekchymose nekrotische Stellen aufwiesen; dieser Veränderung war auch das dritte verdächtig, während eine Blutung in seinem Bereiche nicht vorzuliegen schien.

Die mikroskopische Untersuchung, die mit Hilfe von Längsschnitten ausgeführt wurde, bestätigte die makroskopischen Wahrnehmungen vollkommen. Die Wandschichten waren im großen ganzen wenig verändert, leicht, aber ganz diffus, zellig infiltriert und im Gebiete der Submukosa von starker, hauptsächlich kapillärer und venöser Hyperämie betroffen. Zweimal wurde je eine mit frischem Blut vollgestopfte und dadurch verbreiterte Partie der Submukosa angetroffen; die deckende Schleimhaut war einmal keilförmig nekrotisch, einmal bereits im Zerfall begriffen, so daß schon von einem nekrotisch belegten Geschwür gesprochen werden konnte. Die aus dem dritten Stück gewonnenen Präparate ließen zwar die submuköse Extravasation vermissen, nicht aber die enorme Gefäßfüllung im Bereich der Submukosa; ein pilzartig gestalteter Bezirk der Schleimhaut, der sich aus seiner Umgebung gerade heraushob, war innerhalb und außerhalb seiner weiten Gefäße reichlich durchblutet und nekrotisch. Thromben prämortalen Ursprungs kamen nirgends zur Beobachtung.

Wenn man die Befunde, die in den einzelnen Fällen erhoben werden konnten, miteinander vergleicht, kann man zunächst eine weitgehende Übereinstimmung im Verhalten der Zirkulation konstatieren: Hyperämie wurde nirgends gänzlich vermißt. In drei Fällen (3., 4., 6.) war sie sogar ungemein stark und in den beiden ersten Fällen immer noch ganz unverkennbar ausgeprägt.

Sie erhob sich in der großen Mehrzahl der Bilder über das Maß einer bloßen Begleiterscheinung des ulzerösen, also entzündlichen Prozesses und mußte wegen ihres vorwiegend kapillären und venösen Charakters wesentlich als Stauungseffekt aufgefaßt werden. Auch in Fall 5 war sie lokal zugegen, und zwar in den Schnitten eines ganz flachen Geschwürs, das einer Stelle entnommen war, die am aufgeschnittenen Darm recht breit erschien. Hingegen fehlte sie im Bereich der tieferen Ulzerationen, die, wie erwähnt wurde, mit Vorliebe in Partien geringerer Zirkumferenz des Darmes ihren Sitz hatten. Diese Lokalisation läßt daran denken, daß die Darmwand durch den Reiz der schweren, geschwürigen Affektion streckenweise in einen Kontraktionszustand versetzt wurde: hier wo die Ursache der Hyperämie, die Behinderung des venösen Rückflusses durch die exzessive Blähung, unwirksam geworden war, brauchte dann auch das Vorhalten der Gefäßfüllung keine Anomalie mehr aufzuweisen. Unter diesem Gesichtspunkte betrachtet, bildet Fall 5 einen Beleg für die Unabhängigkeit der Hyperämie vom ulzerös-entzündlichen Zustand der Wandung, für ihre behauptete Präexistenz.

Durch die Auffassung der Hyperämie als Konsequenz venöser Stase wird auch eine weitere Veränderung im Gebiete des Gefäßapparats erklärlich — die Thrombose. Unleugbar ante mortem entstandene Thromben sind nur in den ersten beiden Fällen beobachtet worden. Im ersten waren sie im Grunde eines nach Fläche und Tiefe sehr ausgedehnten Ulkus gelegen. Der Einwand, daß sie unter solchen Verhältnissen bloß sekundäre Bildungen im Geschwürsbereich repräsentieren könnten, ist gewiß nicht unberechtigt. Im zweiten Falle kann er jedoch keinesfalls erhoben werden; denn hier fielen die Thromben ins Gebiet der umfänglichen grauschwarzen, nekrotischen Partien, und zwar auch der ulzerös noch gar nicht veränderten. Sowohl diese zirkumskripte Nekrosierung ausgedehnter Wandbezirke, als auch die sehr wahrscheinlich primäre thrombotische Gefäßverlegung stellen isolierte Befunde dar. Das Zusammentreffen beider im selben Bilde läßt an eine auch kausale Verknüpfung denken, etwa in der Weise, daß schwerste Stauung innerhalb einer Partie der Wandung ihren Ausdruck in multipler Thrombose findet und diese wieder die flächenhafte Abtötung der inneren Schichten nach sich zieht.

Wohl waren die Nekrosen des zweiten Falles vermöge ihrer besonderen Verhältnisse vereinzelte Beobachtungen, nicht aber als solche. Vielmehr wurden in allen Fällen Nekrosen gefunden, nur waren manche von ihnen weniger ausgedehnt, nicht so gut umschrieben, mehr diffus, durch bereits erfolgte Substanzverluste gelichtet oder endlich bloßer Geschwürsbelag [1]).

Mit Ausnahme derjenigen des zweiten Falles standen die Nekrosen niemals in Beziehung zu Thrombosen. Wohl aber trat in ihrem Bereich ein drittes, aus der Störung der Zirkulation abzuleitendes Moment zutage — die Blutung, und zwar bald als oberflächliche Ekchymose, bald als submuköse und dann ausgedehntere. Der letzte, frischeste, Fall kann als Paradigma für beide Arten der Extravasation und die davon unzertrennlichen Wirkungen — Nekrosierung und konsekutive Geschwürsbildung — angesehen werden. Minder deutlich, aber doch noch unverkennbar zeigt Fall 3 den Zusammenhang zwischen oberflächlicher Ekchymosierung und Abtötung der betroffenen Wandregion. Im Rest der Fälle sind im Verlaufe der Ulzeration, die ja, wie Bilder aus Fall 6 dartaten, mit dem bröckeligen Zerfall der Nekrosen einsetzt, samt diesen auch die Blutungsreste bereits zu Verluste gegangen.

Nach alledem habe ich mir von der Entstehung der Geschwüre folgende Vorstellung gebildet:

Den Ausgangspunkt stellt die Stauungshyperämie dar. Auf zwiefachem Wege führt sie zur Abtötung oberflächlicher Wandbezirke, einmal durch das Mittel multipler Thrombose, andererseits durch Extravasation. Wird der erste Weg beschritten, dann entstehen flächenhafte Nekrosen. Daß auch in diesem Zusammenhang die Blutung eine Rolle spielt, muß nach den Befunden aus der nächsten Umgebung der grauschwarzen Stellen des zweiten Falles, wo Extravasations-Residuen zur Beobachtung kamen, zugegeben werden; die von Prutz gegebene Deutung besteht also — für gewisse Fälle — zu Recht. Ungleich häufiger scheint aber der von Kocher in den Vordergrund gerückte Modus vorzuliegen,

[1]) In diesem Zusammenhange erscheint der Hinweis darauf angebracht, daß jeweils nur sicher intravitale Nekrosierung in den Befund aufgenommen worden ist, nicht etwa auch jene kadaverösen Veränderungen, deren Aussonderung auf Grund ihres eigentümlich schlaffen und welken Aussehens und der mangelnden Formveränderung gewöhnlich ganz gut gelingt.

daß nämlich das eigentlich nekrosierende Agens von der Blutung allein abgegeben wird. In diesen Fällen tritt das tote Gewebe zunächst in der Form möglicherweise zahlreicher, jedenfalls aber kleiner Herde auf. Der Zerfall der, sei es wie immer, entstandenen Nekrosen leitet schließlich den ulzerösen Prozeß ein.

Die ausgedehnten nekrotischen Gebiete, die sich auf der Basis vielfacher, thrombotischer Gefäßverlegung bilden, brauchen zu ihrer Ablösung längere Zeit; so standen sie im zweiten Falle, der doch eine ganz chronische Stenose darstellte, noch allseits mit der lebenden Wand in Zusammenhang. Die im Gefolge der bloßen Extravasation auftretenden Nekroseherdchen zerfallen sehr viel rascher, wie denn im letzten, ganz akut verlaufenen, Falle inmitten einer kleinen, fleckförmigen Nekrose bereits ein Geschwür etabliert war.

Hiernach entstehen die Ulzera nicht durch die Wirksamkeit eines, sondern durch das Zusammenwirken einer Reihe von Momenten. Daraus wird klar, warum sie unter äußerlich gleichen Bedingungen einmal gefunden, einmal vermißt werden. Braucht doch der Ablauf der Kette „Dehnung der Wand — Kompression von Wandvenen — Stauungshyperämie — $\frac{\text{Thrombose — (Blutung)}}{\text{Blutung}}$ — Nekrose — Zerfall des toten Gewebes — Infektion des Substanzverlustes“ bloß an einem Punkte unterbrochen zu werden, um auch schon den Endeffekt, eben das Geschwür, nicht mehr zu zeitigen!

Die vorstehenden Ausführungen berücksichtigen jedoch noch nicht alle Ursachen, die für die Entstehung des ulzerösen Prozesses verantwortlich gemacht werden mußten. Vielmehr ließ sich noch ein weiteres, und zwar sehr wirksames Moment konstatieren, das aber bloß unter den besonderen Verhältnissen des Dickdarms mit Ausschluß des Rektums in Betracht kommt. Ich meine den deletären Einfluß, den eine gespannte hypertrophische Tänie auf die über ihr straff angezogene Schleimhaut mit fortschreitender Blähung ausüben muß. Dieser Dittrichsche Mechanismus (vgl. S. 7), den sein Urheber aus Beobachtungen abgeleitet haben will, stand gleichwohl bisher stets nur im Ansehen einer rein spekulativen Theorie. Ich bin nun der Ansicht, daß die Verhältnisse der ulzerösen Längsbänder meines ersten Falles die Be-

rechtigung der Anschauungen Dittrichs vollauf dartun. Schon der makroskopische Befund — vgl. S. 15 — mußte den Gedanken an einen Zusammenhang zwischen dieser Geschwürsform und einer Tänie nahe legen; die einwandsfreie Bestätigung dieser Beziehung erbrachte das Mikroskop (vgl. S. 16). Da die beiden ulzerösen Streifen ungleichen Alters waren, der zweite sichtlich jünger als der erste, ließ sich der Vorgang der Geschwürsbildung noch ganz gut rekonstruieren: Indem sich die Haustren immer mehr vorbuchten, wird auch die Schleimhaut immer mehr in sie hineingezogen; dadurch wird die Tänie gewissermaßen gegen die innere Oberfläche des Darmes zu vorgedrückt. Die Mukosa erleidet zwar in der Tiefe der Haustren die geringste Anspannung, über der Tänie aber die größte. Die ihrerseits wiederum am meisten gezerrte Partie der Schleimhaut, die über der Mitte der Tänie gelegene, weicht schließlich mit unregelmäßig zerfetzten, überhängenden Rißrändern in der Längsrichtung schlitzförmig auseinander; daß es sich dabei wirklich um eine Zerreißung handelt, zeigte die von partieller Nekrose gefolgte Extravasationsdurchblutung der unterminierten Randteile. Dieses Stadium der Entwicklung repräsentierte das zweite lange und längs gestellte Ulkus. Ist den Darmbakterien der Eintritt ins Gewebe erst einmal ermöglicht, dann schreitet die Einschmelzung gleichmäßig fort, glättet den Grund, kürzt die überhängenden Ränder und bringt zuletzt Bilder zustande, wie sie das erste Geschwürsband darbot: über der Tänie scheint ein ziemlich genau ihrer Breite entsprechendes, längliches Rechteck aus Schleimhaut, Submukosa und oberflächlichen Quermuskellagen herausgeschnitten zu sein; nur die Stümpfe der unterminierten Ränder deuteten noch auf die wirkliche Entstehung hin.

Für die Entstehung der Geschwüre mußte notwendigerweise auf die Wirksamkeit besonderer Momente, wie sie das Verhalten des Darms oberhalb von Stenosen mit sich bringt, zurückgegriffen werden; für ihr Fortschreiten könnte die Lebenstätigkeit der einmal eingedrungenen Bakterien ein ausreichendes Agens darstellen. Meine Befunde deuten jedoch darauf hin, daß auch der weitere Verlauf des ulzerösen Prozesses darüber hinaus unter dem Einfluß der Dehnung steht, und zwar nicht sowohl ihrer biologischen Konsequenzen, als vielmehr ihrer mehr mechanischen Wirkungsweise.

In dieser Hinsicht kommt in Betracht, daß Schleimhaut und Musc. muc. am Rande der Geschwüre mehrfach am höchsten getroffen wurden. Es dürfte das in der Weise auszulegen sein, daß die inneren Wandschichten, durch die Kontinuitätsunterbrechung in deren nächster Nachbarschaft von einem guten Teile der Spannung, unter der sie bis dahin standen, befreit, dort gleichsam in sich zurückschnellten, möglicherweise auch überdies in der Richtung des noch bestehenden Zuges zurückwichen: beides muß zu einer, wenn auch geringen, peripherischen Vergrößerung der Geschwürsfläche führen.

Auch das Fortschreiten der Ulzerationen in die Tiefe wird durch die Dehnung gefördert. In diesem Sinne scheinen mir die Einrisse der Muskularis aufgefaßt werden zu müssen, wie sie Fall 1 und 5 in besonders wohlausgebildeten Exemplaren aufwiesen. Daß sie wirklich einem mechanischen Moment, eben der Dehnung, ihre Entstehung verdanken, lehren folgende zwei Beobachtungstatsachen:

1. Gewöhnlich wirkt die dehnende Kraft in der Längsrichtung; ich kann mich dafür auf Herczel beziehn, der den ektatischen Darm geradezu verlängert fand. Dann treten in der Ringmuskulatur folgerichtig quere Spalten auf. Kommt hingegen die dehnende Gewalt in querer Richtung zur Geltung, wie man nach Maßgabe des Dittrichschen Mechanismus für die ulzerösen Längsbänder des ersten Falles annehmen muß, dann sind auch die Einrisse in der zirkulären Muskelschicht dementsprechend anders orientiert, nämlich längsgestellt. Natürlich fallen sie dann ganz wesentlich seichter aus, weil sie ja nicht wie die quere Spaltung der Ringmuskulatur durch deren Bau begünstigt werden, also nicht, wenigstens annähernd, im Zuge der Interstitien vordringen können, sondern geradezu senkrecht zu diesen erfolgen müssen.

2. Die Mehrzahl der Geschwüre, deren Grund jene Muskelrisse aufwies, fand sich in der Nähe des Mesenterialansatzes. Diese Feststellung war freilich nur in Fall 5, wo es sich um Dünndarm handelte, möglich. Vergegenwärtigt man sich, daß die Narbarschaft der Gekröseinsertion gleichbedeutend ist mit der Konkavität der Schlinge, so ist leicht einzusehen, daß dort die Bedingungen für eine derartige Wirkung der Dehnung sehr viel günstiger liegen als an der Konvexität. Denn an letzterer ist es ja nur schlecht

vorstellbar, wie selbst die stärkste Dehnung die inneren Faserzüge der zirkulären Muskelschicht ausgiebiger zum Klaffen bringen sollte als die äußern.

Es ist nunmehr die Frage aufzuwerfen, ob die Einrisse der Ringmuskulatur erst entstehn, wenn die Ulzeration die oberflächlichen Muskellagen erreicht hat, oder ob sie sich nicht etwa schon früher vorbereiten.

Sauer beschreibt tiefreichende Nekrosen der Dickdarmwand unterhalb nur ganz flacher Substanzverluste; Paltauf (nach Vagedes) hat — bezüglich der Frage der Rupturen des Darmes — die Auffassung, daß die Muskulatur als empfindliches spezifisches Gewebe unter der Dehnung und Zirkulationsstörung von allen Wandschichten am ersten leide; aus meinem zweiten Falle konnte ich unter 2c einen Befund mitteilen, der unter leidlich erhaltener Schleimhaut und Submukosa die zirkuläre Muskelschicht schwer erkrankt zeigte. Diese drei Faktoren lassen die Meinung gegründet erscheinen, daß frühe, die Einreißungen vorbereitende Alterationen der muskulösen Häute mindestens vorkommen. Eine solche Erkrankung der Muskulatur, die ja von den Ernährungsgefäßen der Mukosa passiert werden muß, ist sehr wohl imstande, die deckende Schleimhaut schwer zu schädigen und so eine Ausbreitung des Geschwürs auch in die Fläche anzubahnen, ja, vielleicht sogar die Etablierung des Ulcus überhaupt erst herbeizuführen. Es würde dann beim Zerfall der schließlich abgetöteten Mukosa sich alsbald ein ungemein tiefes Geschwür auftun und mit seiner ersten Entstehung sogleich auch die Gefahr seines Durchbruchs nahe gerückt sein. So gibt Sauer auch an, seine oben erwähnten Beobachtungen vorzugsweise in der Nachbarschaft bereits erfolgter Perforationen gemacht zu haben. Freilich scheinen Befunde, wie ich sie im ersten (S. 17) und vierten Fall (S. 23) erheben konnte, zu lehren, daß die farchenförmigen Muskelrisse sich mit fortschreitender Ulzeration nicht vertiefen, sondern infolge Einschmelzung ihrer Böschungen sogar einen seichteren Eindruck machen. Immerhin bleibt bestehen, daß der Grund der Muskularisspalten, zumal im Dickdarm außerhalb des Bereichs einer Tänie, der Serosaoberfläche bedrohlich nahe kommt. Möglicherweise erklärt sich damit die Tatsache, daß im Vergleich mit der Häufigkeit der geschwürigen Affektion der

Darmwand oberhalb von Stenosen eigentlich unverhältnismäßig oft auch ihr Ausgang in Perforation berichtet werden muß.

Anhangsweise möchte ich dreierlei bemerken:

1. Dürck weist darauf hin, daß beim Dekubitus der Schleimhaut infolge eingedickten Kots die Lymphgefäße im Bereich der Submukosa und der Muskelschichten als dunkle Stränge und mit abgeschuppten, teils nekrotischen, teils verfetteten Epithelien, Eiterkörperchen und Bakterienhaufen angefüllt gefunden werden. Meine Fälle zeigten diese Mitbeteiligung der Lymphgefäße nicht.

2. Prutz hält die Verwüstung der elastischen Elemente der Wandung, namentlich auch in der Submukosa außerhalb der Gefäßrohre, für bedeutungsvoll; hingegen hat Sauer die elastischen Fasern stets unverändert angetroffen und glaubt auf Grund dieser Tatsache die Wirksamkeit eines mechanischen Moments, eben der Dehnung, ausschließen zu sollen. Meine Befunde zeigten die elastischen Elemente weder mehr noch weniger ergriffen, als mit der schweren Alteration der Darmwand überhaupt gut in Einklang zu bringen war.

3. Der Vollständigkeit halber angewandte Bakterientinktionen ergaben, wie auch erwartet worden war, niemals Bilder, die für die Aufklärung der ersten Genese der Geschwüre im Sinne primärer mikroparasitärer Invasion hätten verwertet werden können.

Für die Überlassung des Materials und die gütige Förderung bei Abfassung der Arbeit habe ich Herrn Prof. Chiari in Straßburg i. E., für die Übernahme des Referats Herrn Geheimrat Ponfick in Breslau ganz ergebenst zu danken.

Literatur.

Albarran et Lavillauroy, Ulcérations intestinales dans l'occlusion intestinale chronique. Bull. de la Soc. anat. 1898, 73. ann. (Ref. in Zentralbl. f. d. Grenzgeb. d. Med. u. Chir. 1899, Bd. II.)

*Anger, Absence du rectum. Bull. de la Soc. anat. 1872.

Anschütz, Über den Verlauf des Ileus bei Darmkarzinom usw. Arch. f. klin. Chir. 1902, Bd. 68.

Bayer, Charakteristischer Meteorismus bei Volvulus des S-Romanum. Langenbecks Arch. 1898, Bd. 57.

Derselbe, Lokale Blinddarmblähung bei Dickdarmverschluß. Zeitschr. f. Heilk. 1904, Bd. 25.

von Beck, Zur operativen Behandlung der diffusen, eitrigen Perforationsperitonitis, Beitr. z. klin. Chir. v. Bruns 1898, Bd. 20.

*Begemann, Zur Kenntnis der sog. spontanen Darmruptur. Diss. Berlin 1891.

Brunner, Klinisches und Experimentelles über Verschiedenheiten der Pathogenität des Darminhalts usw. Arch. f. klin. Chir. 1904, Bd. 73.

v. Cackowic, Dehnungsgangrän des Zoekums usw. Kroatisch. (Ref. in Zentralbl. f. Chir. 1904.)

Cullingworth, Fibromyoma uteri als Ursache von Darmokklusion. Transact. of the obstetr. Soc. of London. (Ref. in Schmidts Jahrb. 1899, 263.)

*Curling, . . . Med.-chir. Transact. Vol. XVIII. (Ref. b. Vagedes.)

Dittrich, Über spontane Zerreißung des Darmkanals. Prager Vierteljahrsschrift 1846.

Dürck, Atlas und Grundriß der spez. pathologischen Histologie.

Ebner, Koprostatische Dehnungsgeschwüre als Ursache von Darmperforation. Deutsche Zeitschr. f. Chir. 1906, Bd. 81.

*Gandy et Bufnoir, Perforation diastatique du côlon ascendant. Bull. de la Soc. anat. 1899, 74. ann.

v. Greyerz, Über die oberhalb von Dickdarmverengerungen auftretenden Darmgeschwüre. Deutsche Zeitschr. f. Chir. 1905, Bd. 77.

*Gutherz, ... Ärztl. bayr. Intelligenzbl. 1863. (Ref. b. Vagedes.)

Herczel, Experimentelle und histologische Untersuchungen über kompensatorische Muskelhypertrophie bei Darmstenosen. Zeitschr. f. klin. Med. 1886, Bd. 11.

*Herz, Insuffizienz der Ileozoekalklappe. Wiener klin. Wochenschr. 1902.

*Heschl, Zur Mechanik der diastatischen Darmperforation. Wiener med. Wochenschr. 1880.

Kaufmann, Lehrbuch der spez. pathologischen Anatomie.

*Kiwisch, ... Prager Vierteljahrsschr. 1844. (Ref. b. Vagedes.)

Klecki, Recherches sur la pathogénie de la péritonite d'origine intestinale usw. Ann. de l'Inst. Pasteur 1895. (Zit. b. Brunner.)

Kocher, Zur Lehre von der Brucheinklemmung. Deutsche Zeitschr. f. Chir. 1877, Bd. 8.

Derselbe, Über Ileus. Mitt. a. d. Grenzgeb. d. Chir. u. Med. Bd. 4.

Kraft, Gangraen og Perforation af Coecum ved cancer S-Romani. Bibl. for Laeger 1903. (Ref. b. v. Greyerz.)

*Kraus, Anatomie der Ileozoekalklappe. Wiener klin. Wochenschr. 1902.

Krehl, Pathologische Physiologie.

Kreuter, Dehnungsgangrän des Zoekums usw. Arch. f. klin. Chir. Bd. 70.

Derselbe, Über die Gefährdung des Zoekums durch Blähung usw. Münch. med. Wochenschr. 1904.

Kuhn, Über Volvulus der Flex. sigm. Beitr. z. klin. Chir. 1902, Bd. 36.

Labey, Ulcérations dysenteriformes du gros intestin dans un cas de rétrécissement du rectum etc. Bull. de la Soc. anat. 1898, 73. ann. (Ref. in Zentralbl. f. d. Grenzgeb. d. Med. u. Chir. 1900, Bd. III.)

Leichtenstern, v. Ziemssens Handbuch Bd. 8, 2. Teil.

*Ludewig, Über einen Fall von spontaner Darmruptur bei Atresia ani. Diss. Greifswald 1891.

Luys, Perforation du côlon ascendant etc. .... Letulle, Rupture du côlon ascendant par diastasis; examen microscopique. Bull. de la Soc. anat. 1899, 74. ann. (Ref. in Zentralbl. f. d. Grenzgeb. d. Med. u. Chir. 1902, Bd. V.)

*Markinkowski, Enorme Ausdehnung der dicken Därme usw. Sanitätsbericht des kgl. Med.-Koll. zu Prag, 1831. (Ref. b. Vagedes.)

Maydl, Über den Darmkrebs. Wien 1883.

Molek, Über Zoekumblähung infolge karzinomatöser Striktur des Dickdarms. Wiener klin. Wochenschr. 1907.

Morestin, Occlusion intestinale par adhérences anciennes etc. Bull. de la Soc. anat. 1900, 75. ann. (Ref. in Zentralbl. f. d. Grenzgeb. d. Med. u. Chir. 1902, Bd. V.

*Muller, Perforation de l'S-iliaque etc. Gaz. méd. d. Strasbourg 1884.

Nothnagel. Die Erkrankungen des Darms und des Peritoneums. Spez. Path. u. Therap. Bd. 17.

Prutz, Mitteilungen über Ileus. Arch. f. klin. Chir. 1900, Bd. 60.

Reichel, Zur Pathologie des Ileus usw. Deutsche Zeitschr. f. Chir. Bd. 35.

Reisinger. Über akute Entzündung des Zoekums. Münch. med. Wochenschrift 1903.

Riedel. Ileus, bedingt durch Schrumpfung der Mesenterien vom Zoekum usw. Mitt. a. d. Grenzgeb. d. Chir. u. Med. Bd. 2.

*Roith, Die Füllungszustände des Dickdarms. Anat. Hefte v. Merkel u. Bonnet. 1902, Bd. 20.

Rokitansky, Lehrbuch der pathologischen Anatomie.

*Rosenbach, Beiträge zur Pathologie des Darmkanals. Berliner klin. Wochenschr. 1889.

Sauer, Über Perforation des Darms oberhalb von Strikturen. Diss. Halle 1902.

Schmaus, Grundriß der pathologischen Anatomie.

Silbermark, Der Mechanismus der Zoekumüberdehnung bei Dickdarmstenosen. Wiener klin. Wochenschr. 1906.

Tavel, Le diagnostic du siège de l'occlusion de l'iléus. Rev. d. Chir. 1903. (Zit. b. v. Greyerz.)

Vagedes, Zur Kenntnis der Komplikationen und Todesursachen bei Mastdarmkarzinom. Diss. Kiel 1900.

Weber, Über Gangrän des Blinddarms usw. Rusk. chirurg. arch. 1904. Bd. 20. (Ref. b. Lubarsch-Ostertag 1904/05, Bd. 10.)

Weiss, A., Dehnungsgangrän des Zoekums usw. Arch. f. klin. Chir. 1904. Bd. 73.

*Weiss, Insuffizienz der Ileozoekalklappe. Wiener klin. Wochenschr. 1902.

*Wernich, Dilatation und tödliche Ruptur des Duodenums. Arch. f. path. Anat. u. Physiol. u. f. klin. Med. 1870, Bd. 50. (Ref. b. Vageges.)
Wilms, Der Ileus. Deutsche Chir. Lief. 46 g, 1906.
Zachlehner, Über Achsendrehung im Dickdarm. Diss. Greifswald 1902.
Ziegler, Lehrbuch der spez. pathologischen Anatomie.
*Zillner, Ruptura flex. sigm. etc. Arch. f. path. Anat. u. Physiol. u. f. klin. Med. Bd. 96.
Zimmermann, Kasuistik der Dehnungsgeschwüre usw. Korrespondenzbl. f. Schweiz. Ärzte 1907.

---

* Die betreffenden Werke kommen ausschließlich für die Frage der reinen Ruptur oberhalb von Darmstenosen oder die der „isolierten" Zoekumblähung in Betracht.

Lebenslauf.

Ich, Siegfried Meidner, preußischer Staatsangehörigkeit, mosaischer Konfession, bin am 21. September 1883 zu Breslau geboren. Meine Eltern sind der Bankdirektor Herrmann Meidner und seine Ehefrau Martha, geb. Hirsch, in Breslau. Von Ostern 1890 bis Ostern 1893 besuchte ich die Vorschule des Kgl. König-Wilhelms-Gymnasiums zu Breslau, von da an dieses selbst. Ostern 1902 verließ ich es mit dem Zeugnis der Reife. Seitdem habe ich an den Universitäten Berlin (1 S.), Breslau (7), Heidelberg (1) und München (1) Medizin studiert. Die ärztliche Vorprüfung beendete ich im November 1904 in Breslau, die ärztliche Staatsprüfung im Mai 1907 ebenfalls in Breslau. Vorher hatte ich noch in der Zeit vom 1. April bis 30. September 1905 meiner Dienstpflicht mit der Waffe genügt, und zwar beim Gr.-R. Kg. Fr. III 2. Schl. Nr. 11 zu Breslau. Von Anfang Juni bis Ende November 1907 arbeitete ich als Volontär an der pathologischen Universitätsanstalt des Herrn Prof. Chiari in Straßburg i. E. Dann war ich als Medizinalpraktikant an der von Herrn Prof. Stern geleiteten Kgl. medizinischen Universitäts-Poliklinik zu Breslau tätig.

Während meiner Studienzeit habe ich die Vorlesungen, Kliniken und Kurse folgender Herren Professoren und Dozenten gehört:

v. Angerer, Anschütz, Brefeld, Breysig, Czerny, Dienst, Ebbinghaus, Engelmann, Feßler, Filehne, Flügge, L. Fraenkel, Garré, Göppert, Groenouw, Gruber, Hasse, Heine, O. Hertwig, Hinsberg, Hürthle, Köppen, Kossel, Kraepelin, Krause, Kükenthal, Küstner, Ladenburg, Lasson, Lesser, Lewandowsky, v. Müller, Müller, Muther, H. Neumayer, Peter, Ponfick, Posselt, Quinke, Salzer, Schäffer, Schaper, Schuberg, Stern, v. Strümpell, Stumpf, Thiemich, Uthoff, Waldeyer, Winkler.

Diesen allen bin ich als meinen verehrten Lehrern aufrichtigen Dank schuldig.